

Biologia dello scheletro umano

20 dicembre 2017

Fabiola Arena, PhD

Laboratorio di Archeo-Antropologia e Antropologia
Forense

Dipartimento di Scienze Biomediche e Chirurgico
Specialistiche (Università degli Studi di Ferrara)



EVIDENZE PATOLOGICHE

L'osso quando è vitale può reagire solo in due modi ad insulti di ogni tipo (meccanici, chimici, microbiologici):

- LISI o OSTEOLISI (assorbimento osseo)**
- APPOSIZIONE OSSEA (proliferazione)**

PATOLOGIA O TAFONOMIA

Le alterazioni che possono simulare delle lesioni patologiche sono provocate da diversi agenti dopo la morte dell'individuo:

- **AZIONI MECCANICHE**: (rottture, deformazioni, erosione, compressione)
- **AZIONI TERMICHE** (gelo-disgelo, fuoco)
- **AZIONE DELL'ACQUA** (erosione e dissoluzione)
- **DEPOSITI MINERALI** (calcare)
- **AZIONE DEI VEGETALI** (radici)
- **AZIONE DEGLI ANIMALI** (roditori, carnivori, insetti, animali scavatori)
- **AZIONI UMANE** (trapanazioni, scarnificazioni, o incidenti di scavo)

INFEZIONI ASPECIFICHE

Lesioni di origine infettiva per le quali non è possibile effettuare una diagnosi specifica, poiché non è individuabile il germe responsabile dell'infezione sulla base della sola osservazione macroscopica.

Solamente le malattie infettive di tipo subacuto e cronico comportano un coinvolgimento a livello osseo. Le infezioni acute, che spesso rappresentano la causa immediata di morte, non lasciano alcun segno nel tessuto scheletrico.

I processi infettivi cronici sono generalmente associati a fenomeni infiammatori:

- **periostite** (ad essere colpita è la superficie esterna dell'osso);
- **osteite** (le lesioni coinvolgono la porzione di osso compatto);
- **osteomielite** (le lesioni raggiungono la superficie endostale e la cavità midollare)



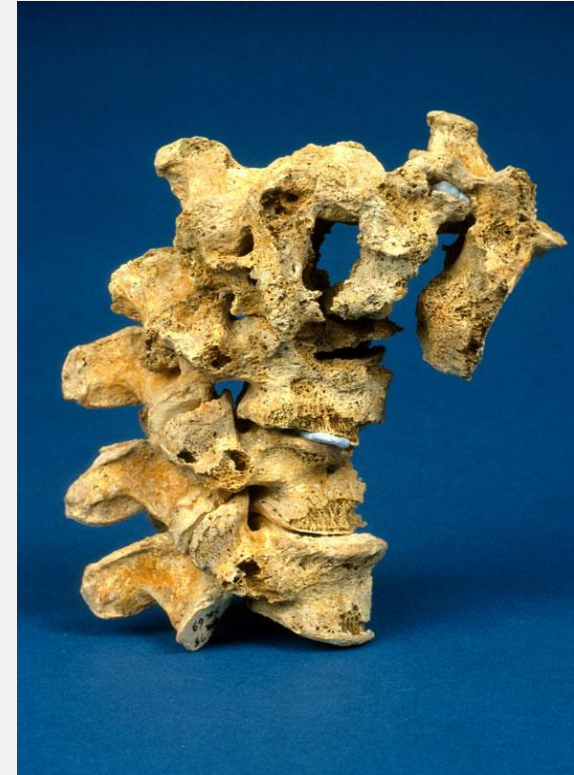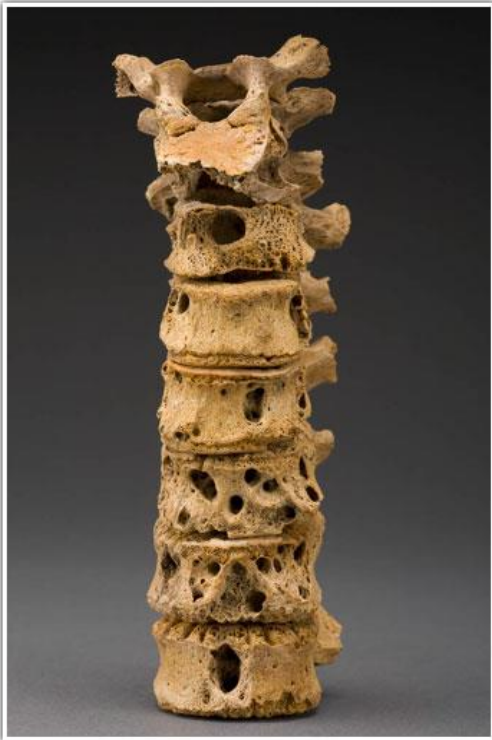Infi ammazione dell'osso e della cavità midollare causata da batteri piogeni (es: *Staphylococcus aureus*). L'infezione produce un'infiammazione locale acuta con formazione di un ascesso subperiostale e conseguente necrosi di un segmento osseo. Il segmento infetto viene racchiuso all'interno di un involucro osseo prodotto dal periostio stimolato a formare nuovo osso. L'involucro è perforato da canali che drenano il liquido ascessuale fuori dall'osso. Le ossa colpite sono deformate e allargate con porosità nella superficie. Le ossa più colpite sono gli arti inferiori.

PERIOSTITE



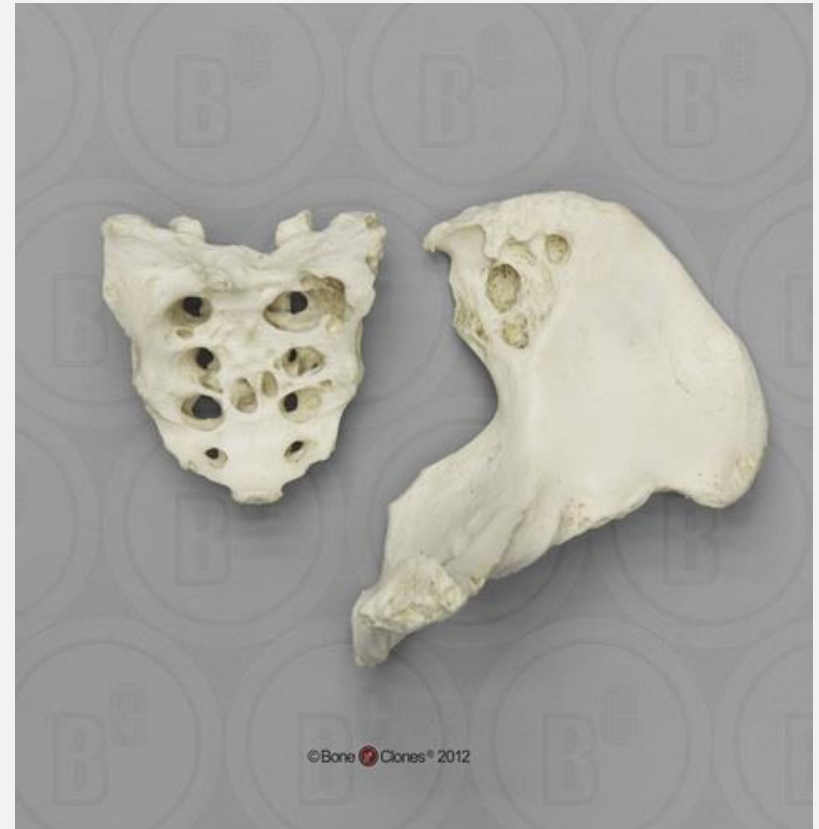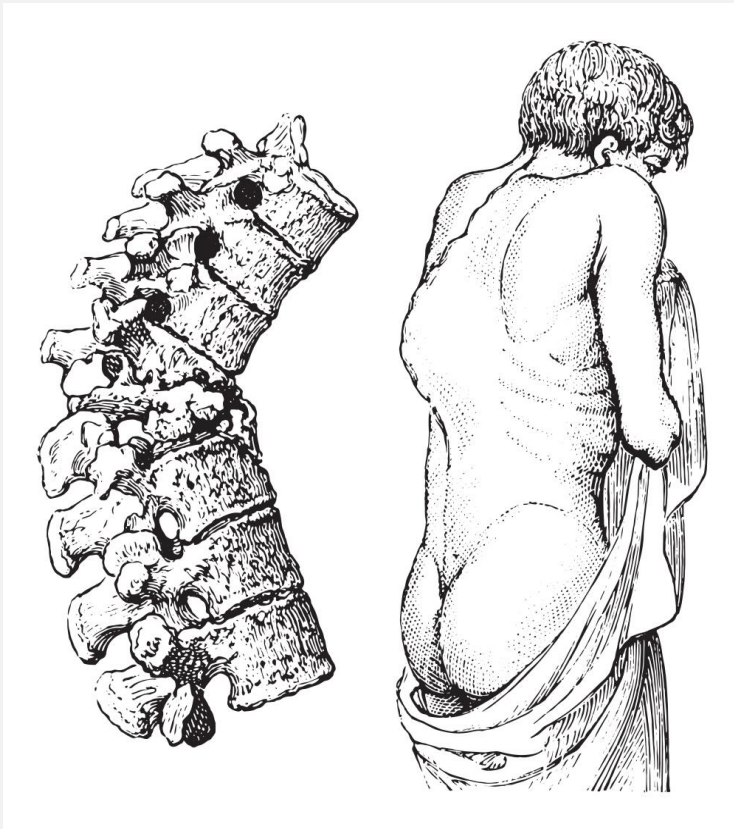
Infiammazione del periostio in risposta a diversi stimoli: infezioni (tubercolosi, lebbra, sifilide), traumi, patologie tumorali, ulcere emorragiche. La superficie dell'osso appare irregolare e di spessore variabile. La periostite stimola la formazione di osso a fibre intrecciate, che viene incorporato nella corticale sottostante e trasformato in osso lamellare. L'osso a fibre intrecciate presenta porosità dovuta alla maggiore vascolarizzazione e alla irregolare deposizione e orientamento delle fibre di collagene. Le ossa più colpite sono le tibie.

MALATTIE INFETTIVE: TUBERCOLOSI



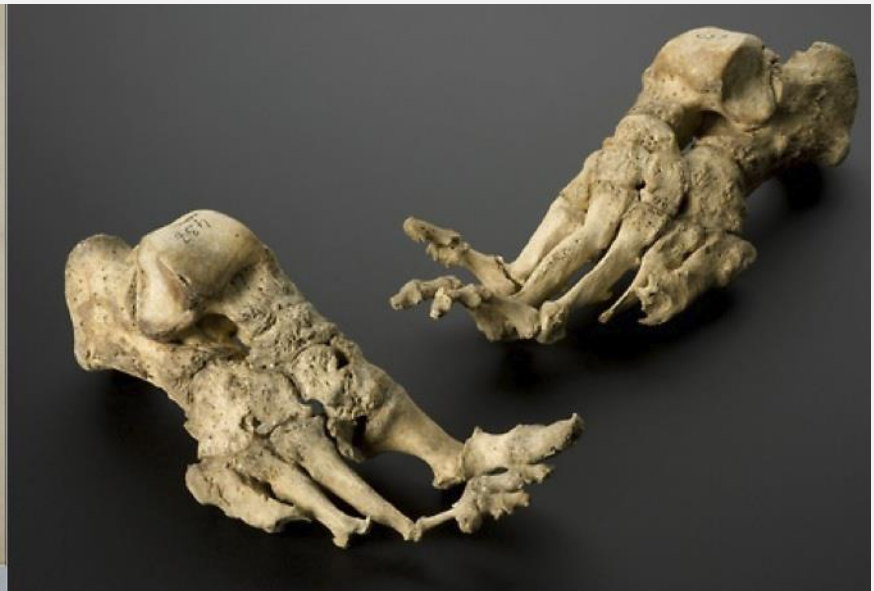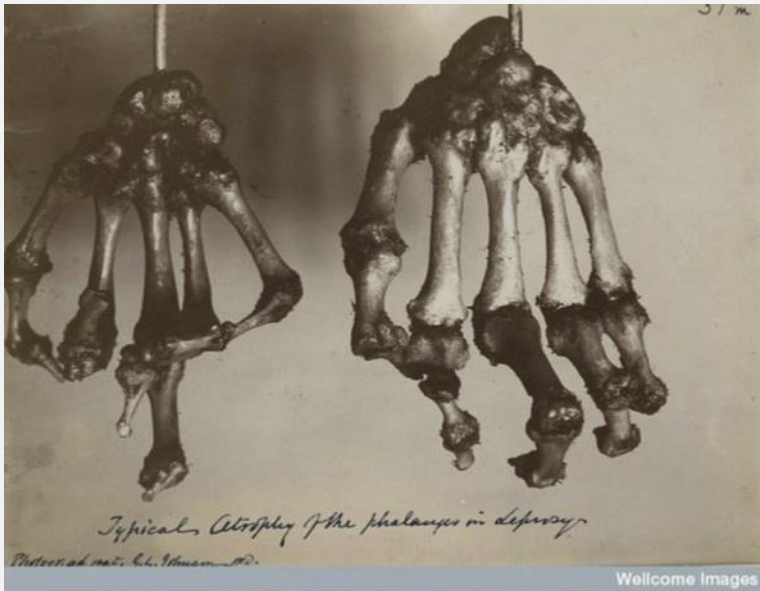Malattia infettiva cronica causata dal *Mycobacterium tuberculosis*, si manifesta inizialmente come un'infezione respiratoria, con la formazione di un focolaio localizzato a livello polmonare (complesso primario). Le manifestazioni ossee sono dovute alla diffusione dei bacilli per via ematica che colpisce soprattutto i distretti ricchi di midollo emopoietico, in particolare il tessuto osseo spugnoso, a causa della abbondante vascolarizzazione. Nelle vertebre si riscontra: erosione del corpo anteriore con conseguente collasso della colonna.

MALATTIE INFETTIVE: TUBERCOLOSI



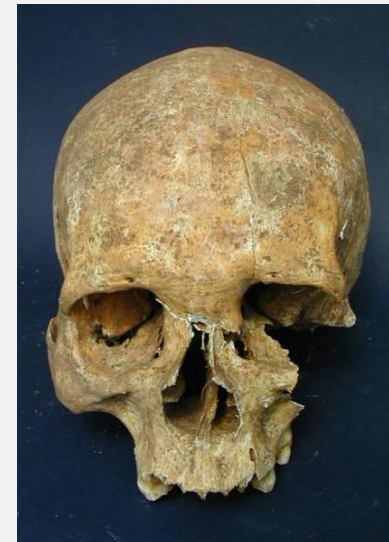
Il focolaio primario della tubercolosi spinale si localizza di solito nei tratti toracico basso e lombare alto, vengono colpite almeno 2 vertebre contigue, con la formazione di vertebre "a cuneo". Il collasso della colonna provoca la formazione di una cifosi nel tratto toracico, chiamata gibbo angolare. Questa deformità è detta morbo di Pott. Una complicanza è la formazione di un ascesso paravertebrale dello psoas che porta alla formazione di osso associata ad osteolisi lungo la superficie posteriore del bacino. Inoltre si osserva erosione delle coste.

MALATTIE INFETTIVE: LEBBRA



E' una malattia infettiva cronica e mutilante, causata dal *Mycobacterium leprae*. La localizzazione delle lesioni è dovuta alla predilezione del batterio per le zone fredde del corpo, quali il naso e le estremità.

I distretti scheletrici maggiormente coinvolti sono le ossa del naso e della faccia, le falangi delle mani e dei piedi, le ossa metacarpi e metatarsali.

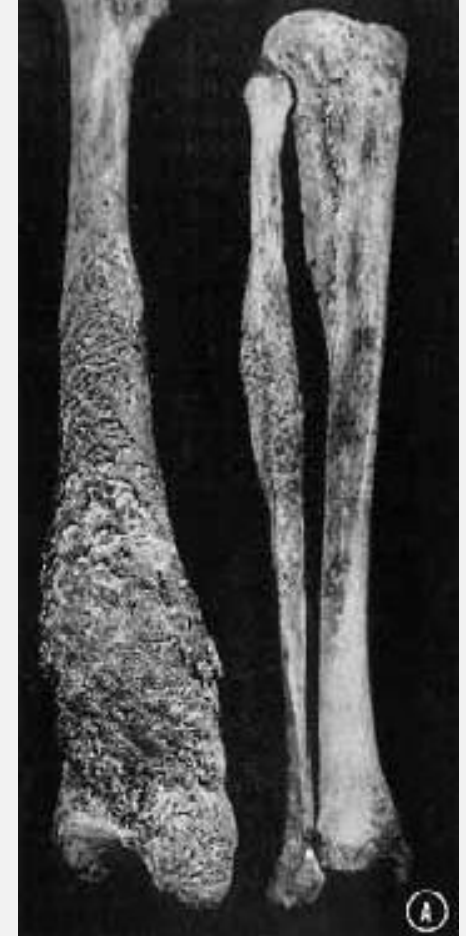
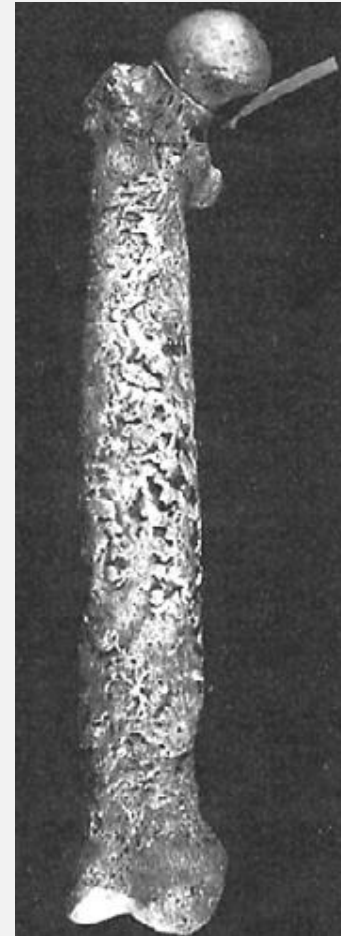
MALATTIE INFETTIVE: SIFILIDE

Sulla base dei reperti ossei non è possibile identificare la forma di treponematosi da cui era affetto l'individuo.



Attività erosiva (lesioni intraossee, lesioni craniche crateriformi, distruzione naso e mascella) e riparativa (cicatrici serpiginose o a stella, *caries sicca*) della volta cranica. Più diffuse nella sifilide venerea.

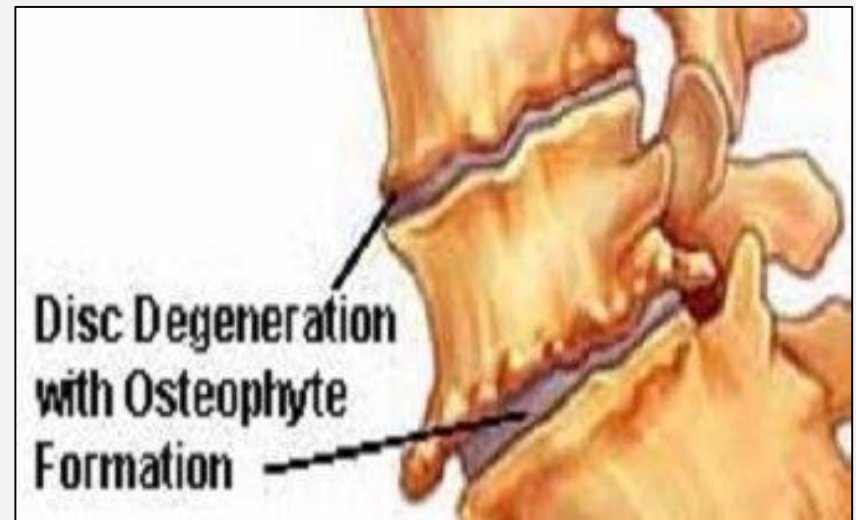
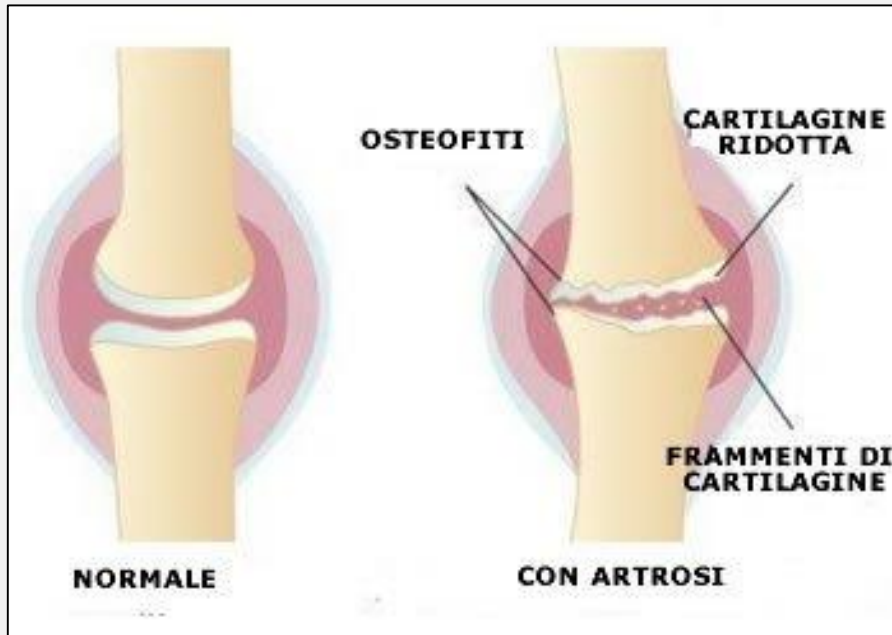


Osteomielite tibiale gommosa con fenomeni riparativi; tibie a sciabola.

PATOLOGIE ARTICOLARI: ARTROSI

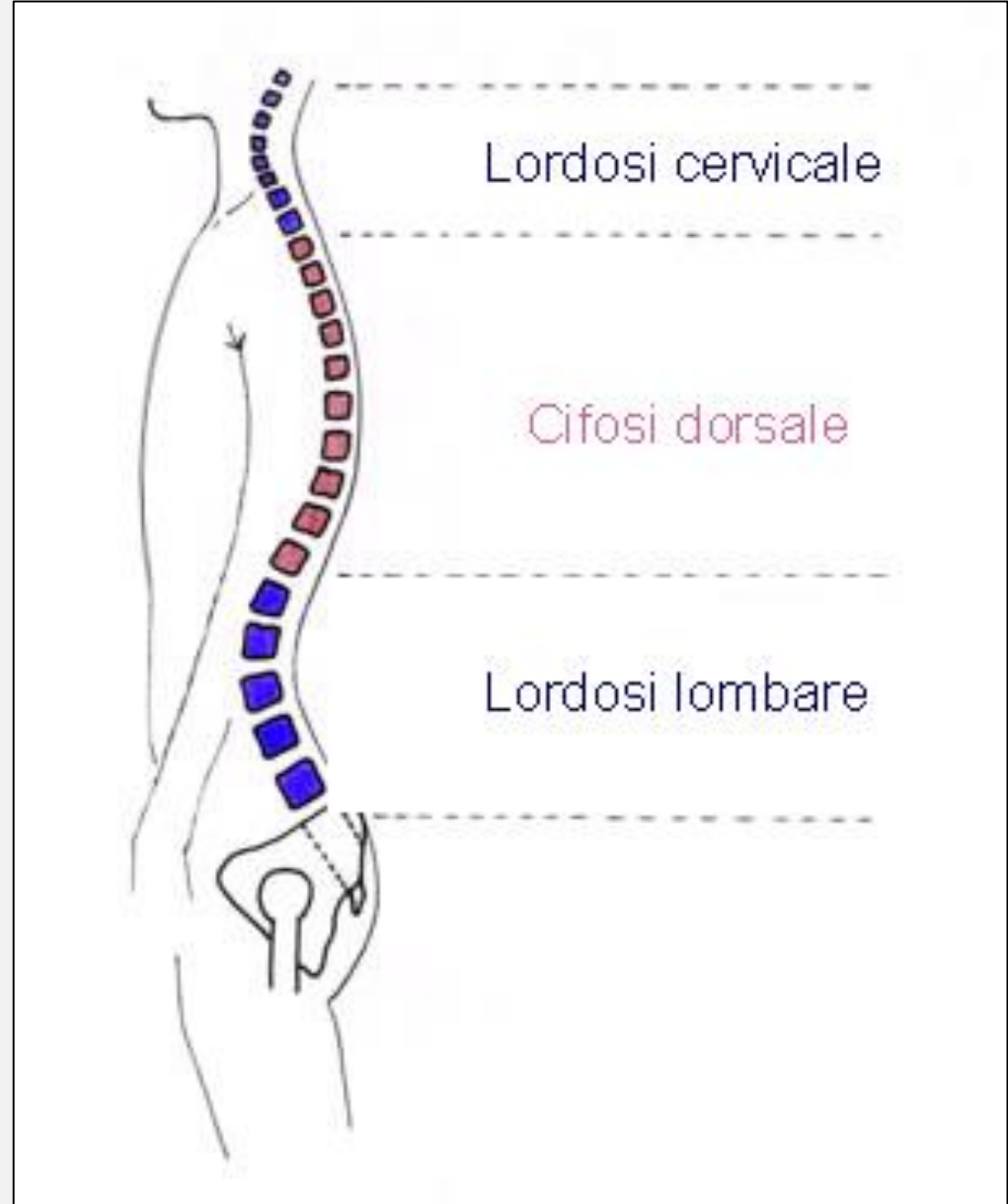
L'artrosi è una patologia degenerativa articolare, non infiammatoria, cronica e progressiva caratterizzata dalla perdita di cartilagine articolare e dalle conseguenti lesioni derivanti dal contatto interosseo diretto.

- Fasi:
- perdita della cartilagine, con esposizione della superficie dell'articolazione;
 - contatto interosseo e un'abnorme abrasione dell'osso subcondrale;
 - rimodellamento osseo con neoformazioni ossee ai margini articolari, dette osteofiti.

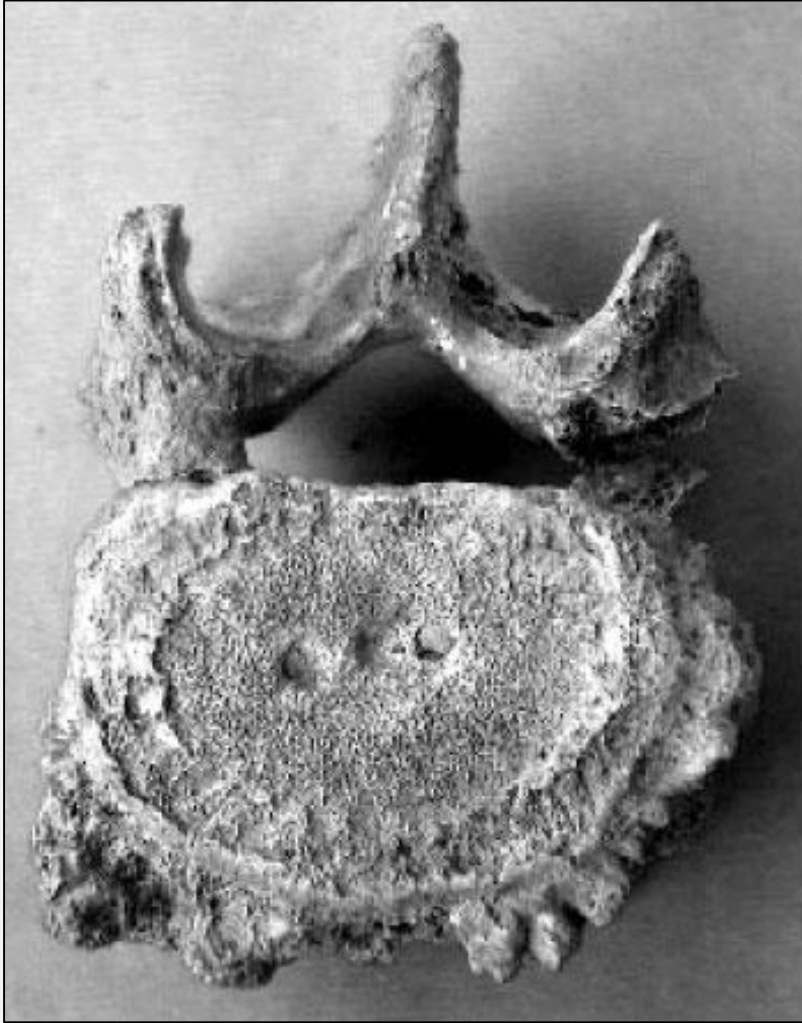


Spondiloartrosi (Osteofitosi vertebrale)

I tratti maggiormente colpiti corrispondono ai punti di maggior flessione del rachide, dove le forze meccaniche producono i loro massimi effetti. Perciò sono più esposte a fenomeni artrosici le vertebre cervicali basse (C5-C6), le toraciche basse (T8-T9) e le lombari basse (L4-L5).

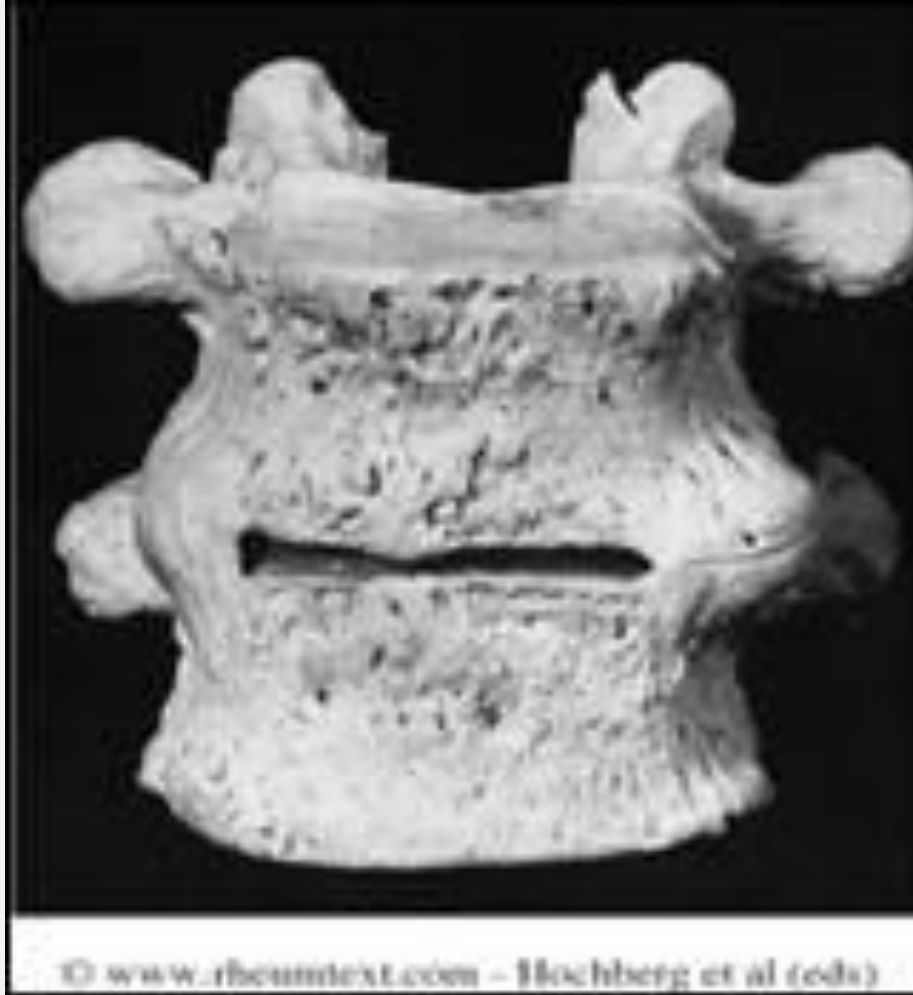

Spondiloartrosi (Osteofitosi vertebrale)



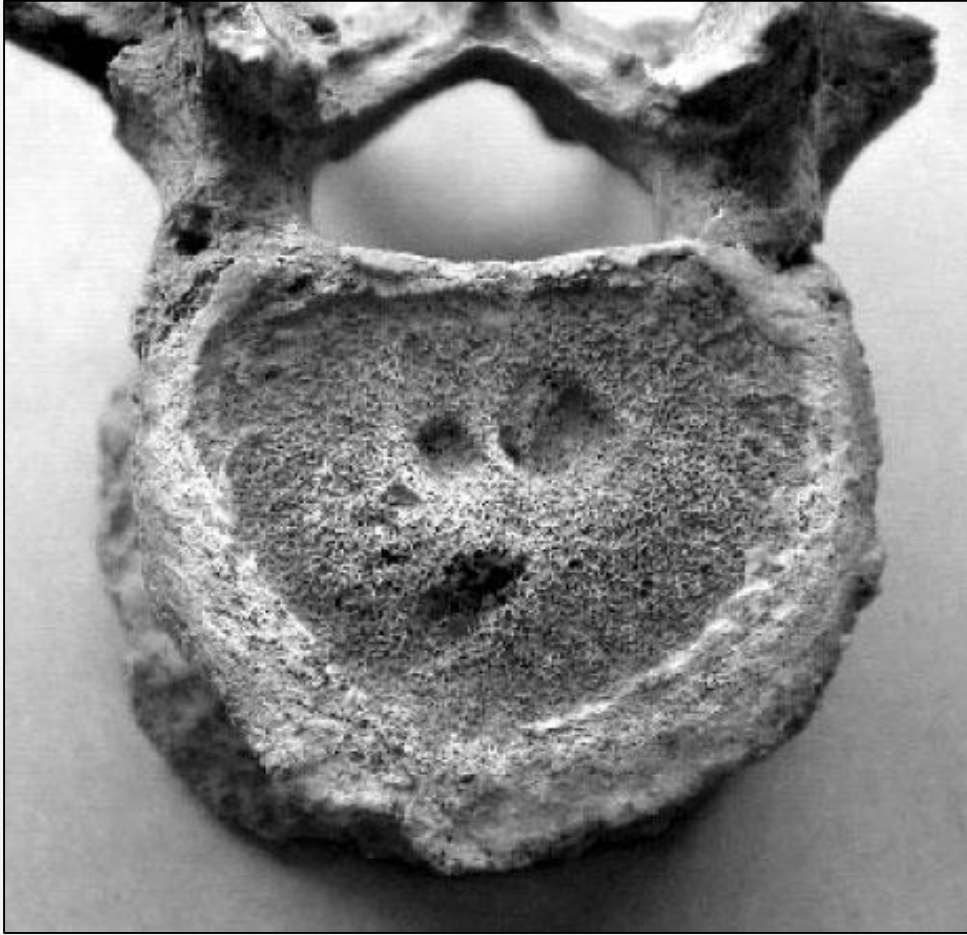
I dischi intervertebrali sono costituiti da tessuto fibrocartilagineo con al centro il nucleo polposo contenente una sostanza gelatinosa. Con l'avanzare dell'età vanno incontro a processi degenerativi, che causano la fuoriuscita del materiale del nucleo polposo dall'anello fibroso intervertebrale, producendo un contatto tra i corpi vertebrali. Il periostio reagisce stimolando neoproduzione ossea sotto forma di **osteofiti** che si localizzano sui margini superiore e inferiore del corpo vertebrale.

Spondiloartrosi (Osteofitosi vertebrale)



Gli osteofiti di due vertebre contigue si possono espandere fino ad unirsi e a portare ad una fusione, con conseguente **anchilosi**.
Formazione di **sindesmofiti**: ponti ossei tra due vertebre.

Spondiloartrosi (Osteofitosi vertebrale)

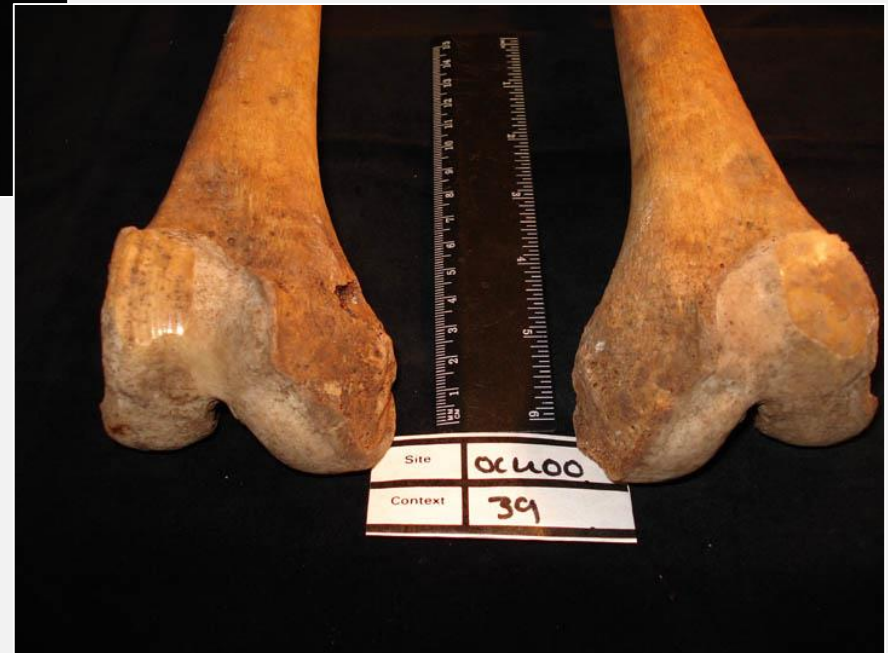

Le alterazioni artrosiche del disco intervertebrale possono provocare l'erniazione del nucleo polposo attraverso il disco cartilagineo. Il materiale del nucleo polposo protrude formando dei noduli rotondeggianti che esercitano una pressione sulla superficie del corpo vertebrale. Le lesioni prodotte, denominate **noduli o ernie di Schmörl**, appaiono nell'osso come cavitazioni.

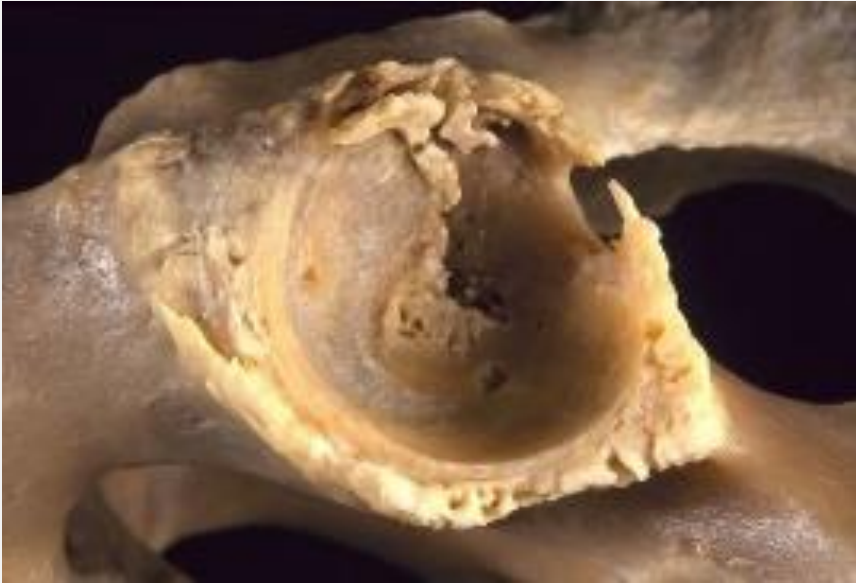Artrosi dello scheletro appendicolare



La distruzione della cartilagine, con il conseguente contatto interosseo, causano una levigatura della superficie articolare, detta **eburneazione**, poiché fa assumere all'osso l'aspetto dell'avorio.



Artrosi dello scheletro appendicolare



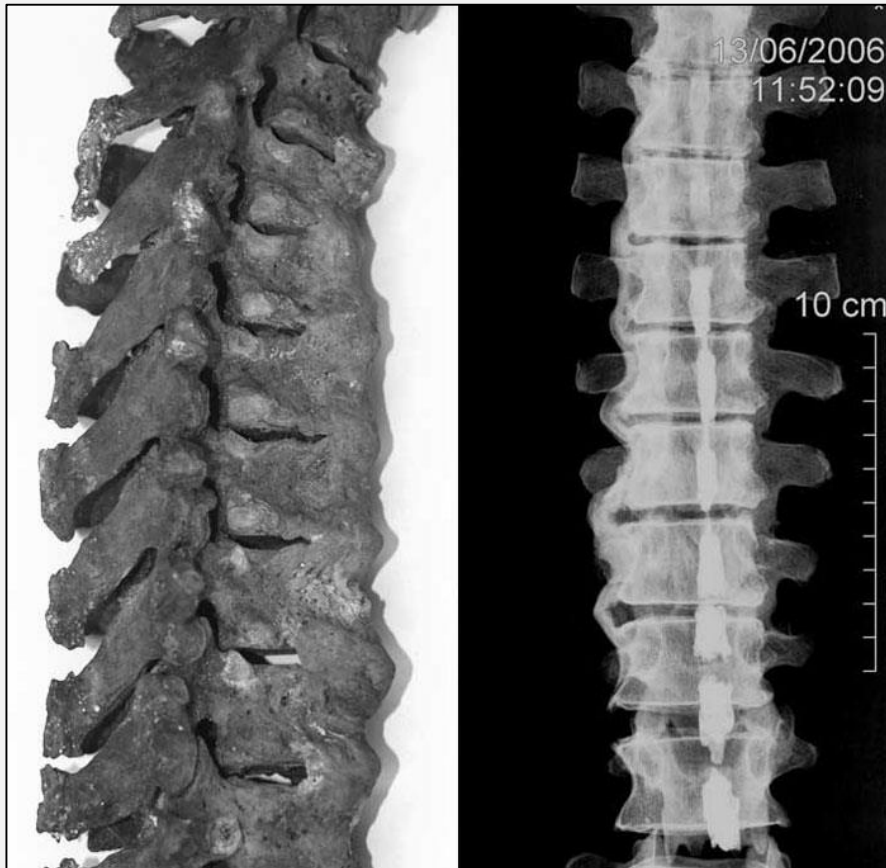
Anche l'articolazione dell'**anca** è spesso sede di degenerazioni artrosiche. Le lesioni si localizzano di preferenza sulla testa femorale e si caratterizzano con esostosi, eburneizzazione ed erosione. La cavità acetabolare presenta in genere bordo osteofitico, e si osservano anche casi di deformazione, appiattimento o ovalizzazione della testa femorale.



DISH

L'iperostosi idiopatica scheletrica diffusa è una patologia articolare che comporta un'anchilosi della colonna vertebrale dovuta all'ossificazione dei legamenti, senza il coinvolgimento dei dischi intervertebrali. Compare nella quarta decade e progredisce con l'età, probabilmente legata a malattie metaboliche (obesità, diabete).

Diagnosi: almeno 4 vertebre fuse.

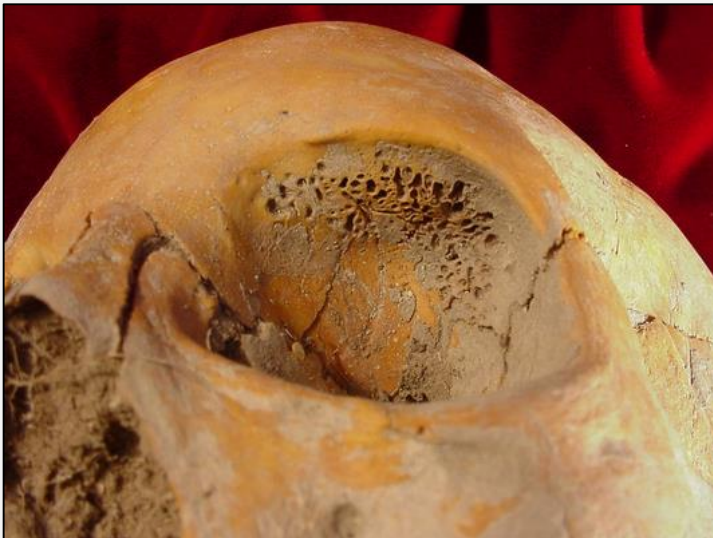

La fusione avviene per ossificazione del legamento spinale longitudinale anteriore a livello toracico sul lato destro, mentre non si sviluppa sul lato sinistro, per la presenza dell'aorta.

E' visibile la colata ossea «a candela».

INDICATORI DI STRESS: IPEROSTOSI POROTICA

Per indicatori di stress si intende una serie di alterazioni riconducibili ad episodi morbosi in genere acuti come: malattie infettive, periodi di malnutrizione, subiti dall'individuo durante l'età dell'accrescimento corporeo.



Patologia caratterizzata da un aumento di spessore della teca cranica (iperostosi) e da un aspetto poroso del tavolato esterno (porosi), in relazione ad anemia cronica da ferro (da carenza, acquisite o congenite).

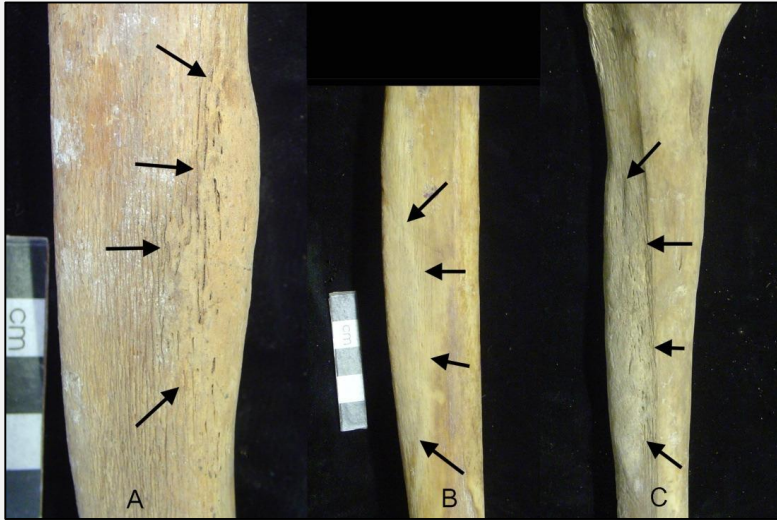
L'anemia provoca una diminuzione del trasporto di ossigeno ai tessuti, che stimola il midollo emopoietico (produttore di globuli rossi). In questo modo l'organismo cerca di compensare l'assenza di globuli rossi con una proliferazione di cellule del midollo (iperplasia).

Cribrā cranii

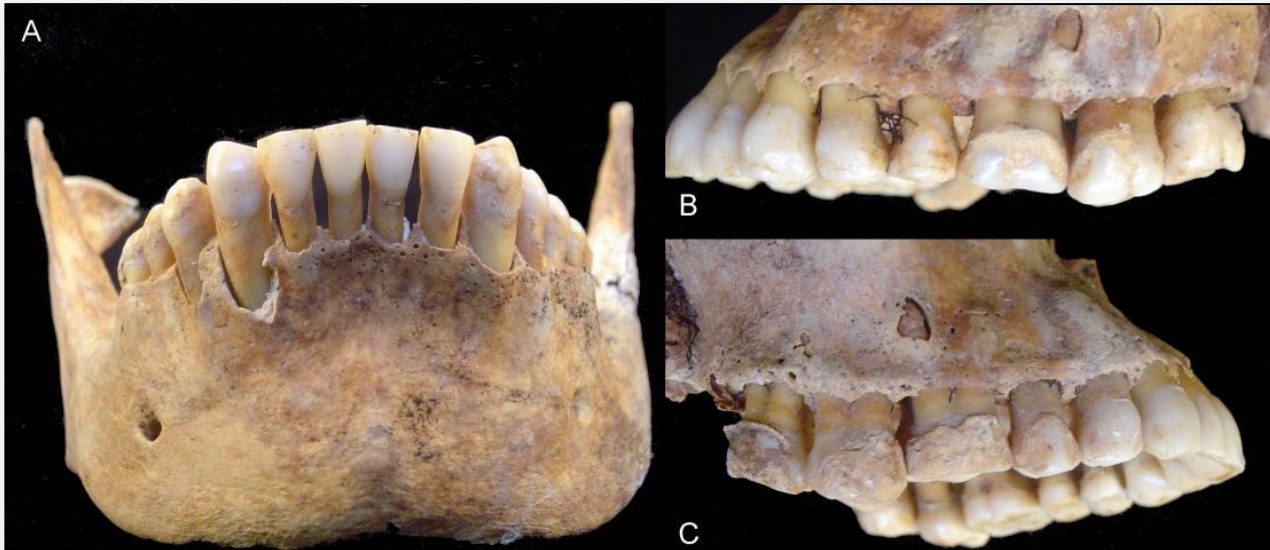
Cribrā orbitalia

MALATTIE METABOLICHE: SCORBUTO

Patologia dovuta ad un apporto insufficiente di vitamina C (acido ascorbico). Una deficienza di vitamina C produce una formazione ossea difettosa con effetti sulla crescita scheletrica, con fragilità dei vasi sanguigni che causa frequenti emorragie.



A livello scheletrico la risposta al sanguinamento è costituita dalla formazione di osso nuovo (arti inferiori maggiormente colpiti) e patologie periodontali (retrazione osso, perdita denti).



MALATTIE METABOLICHE: RACHITISMO E OSTEOMALACIA

Patologie dovute ad avitaminosi D che causa una scarsa ossificazione delle cartilagini con conseguente giunzione epifisaria irregolare e deformazione delle ossa coinvolte. Si parla di rachitismo nei bambini e di osteomalacia negli adulti.

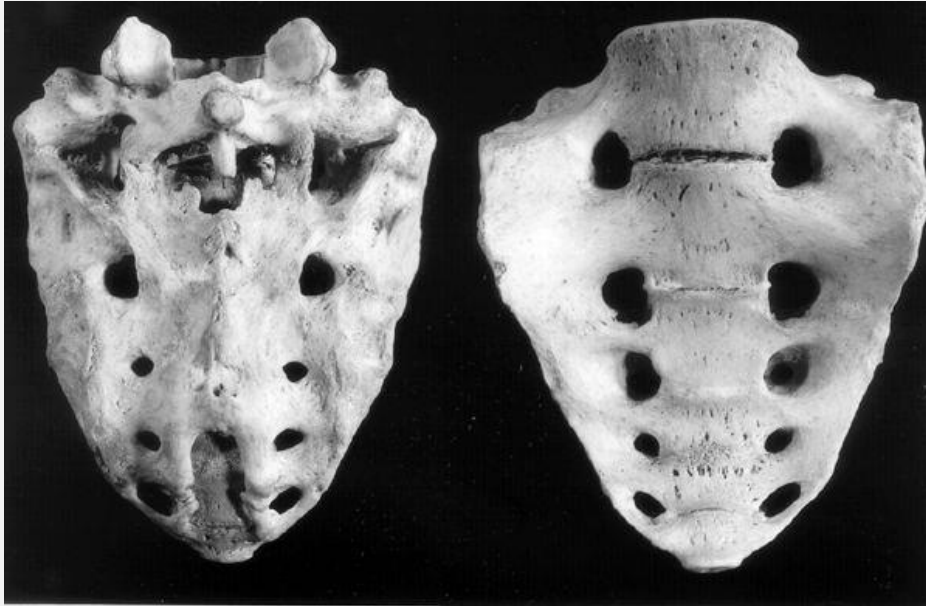


Rachitismo: nella fase della crescita causa la deformazione delle ossa che reggono maggiormente il peso corporeo, ossia quelle degli arti inferiori, che assumono una caratteristica forma arcuata.

Osteomalacia: avviene a causa di una mancanza di calcio nella dieta, si manifesta con il collasso e la deformazione delle vertebre a causa del peso, con cifosi e deformità del bacino.

DISPLASIE SCHELETRICHE EREDITARIE

Consistono in un anormale sviluppo dell'osso.

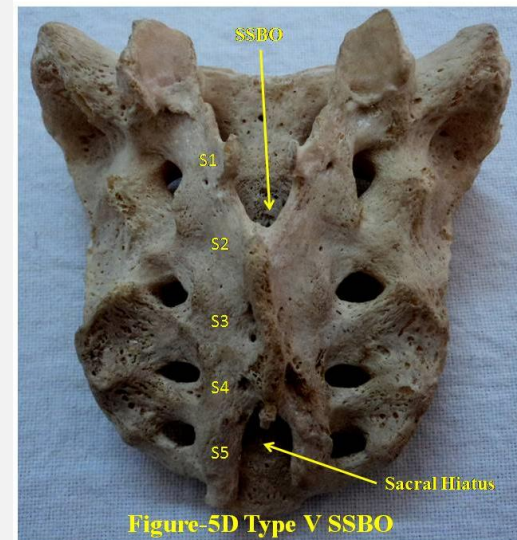


Sacralizzazione dell'ultima vertebra lombare



FIGURA 1.- Esternità.

Perforazione del corpo dello sterno



Spina bifida occulta