



Laboratorio di Biologia dello Scheletro Umano

2° Laboratorio

Natascia Rinaldo, Ph.D

Laboratorio di Archeo-Antropologia e Antropologia Forense
Dipartimento di Scienze Biomediche e Chirurgico Specialistiche (Università degli Studi di Ferrara)

Determinazione del sesso



Determinazione del sesso da cranio e mandibola

DETERMINAZIONE MORFOLOGICA DEL SESSO

CRANIO (Broca, 1875; Acsadi e Nemeskeri, 1970; WEA, 1980)

CARATTERE	IMPORTANZA (W)	VALORE (X)	W x X
Glabella (Broca 0/1/2/3/4/5/6)	3		
Arcate sopraorbitarie	2		
Bozze front./pariet.	2		
Inclinazione del front.	1		
Tipo di mastoide	3		
Linee nicali	3		
Protuberanza occ. ext.	2		
Processo zigomat. temp.	3		
Oss. zigomatico	2		
Cresta sopramastoidea	2		
Orbita (forma/margine)	1		
Σ Cranio	max. 24		

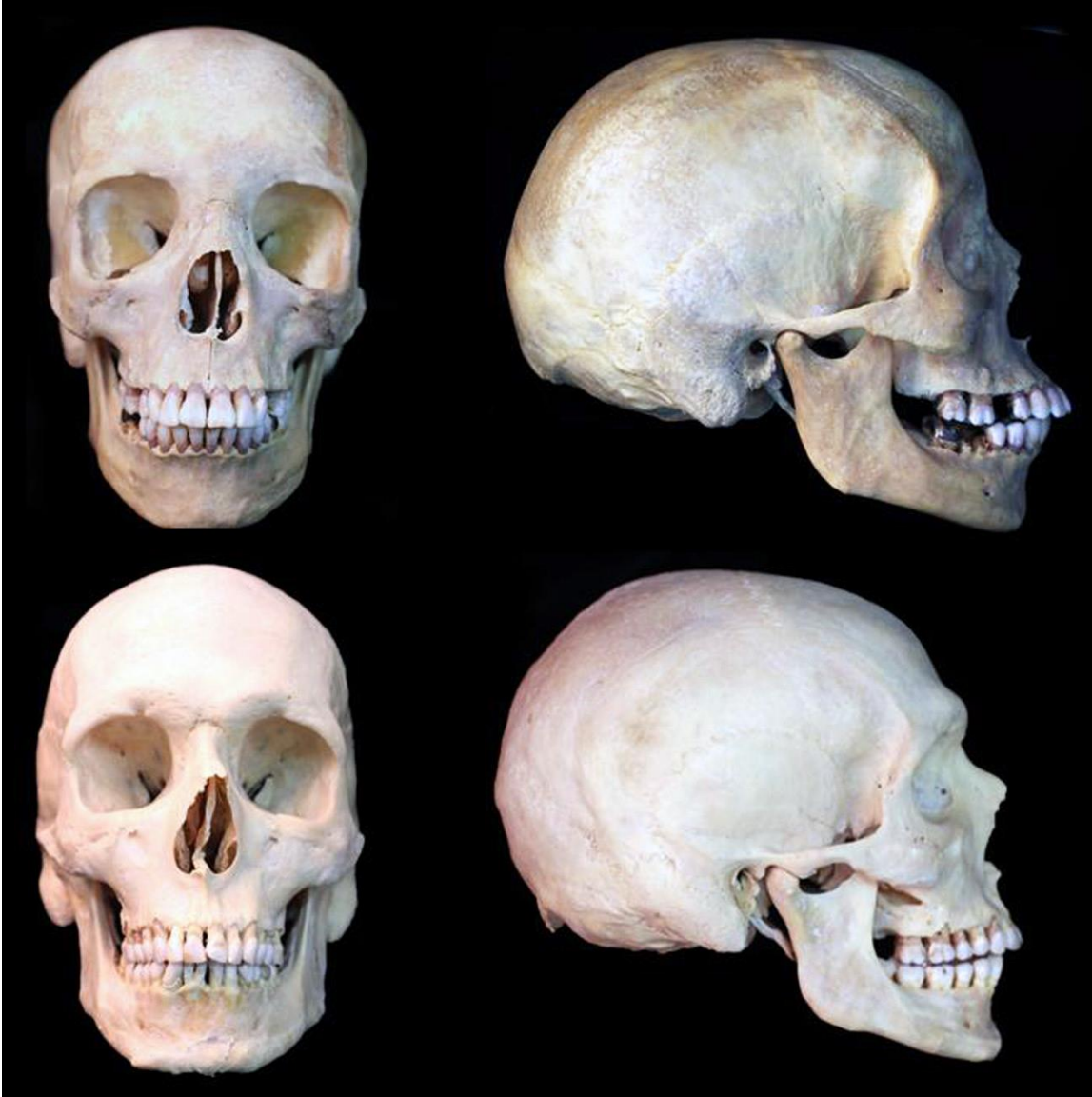Mandibola (gener.)	3		
Mento	2		
Angolo goniaco	2		
Bordo inferiore	1		
Σ Mandibola	max. 8		

Σ Capo	max. 32		
---------------	---------	--	--

$$\text{Grado di sex. del Cranio: } \frac{\Sigma (W \times X)}{\Sigma W} = \quad (\sigma > 0; \varphi < 0)$$

$$\text{Grado di sex. Mandibola: } \frac{\Sigma (W \times X)}{\Sigma W} = \quad (\sigma > 0; \varphi < 0)$$

$$\text{Grado di sex. Capo : } \frac{\Sigma (W \times X)}{\Sigma W} = \quad (\sigma > 0; \varphi < 0)$$



Cranio femminile

Cranio maschile

FIGURA 8.1

Confronto tra il cranio femminile (in alto) e maschile (in basso), in norma laterale

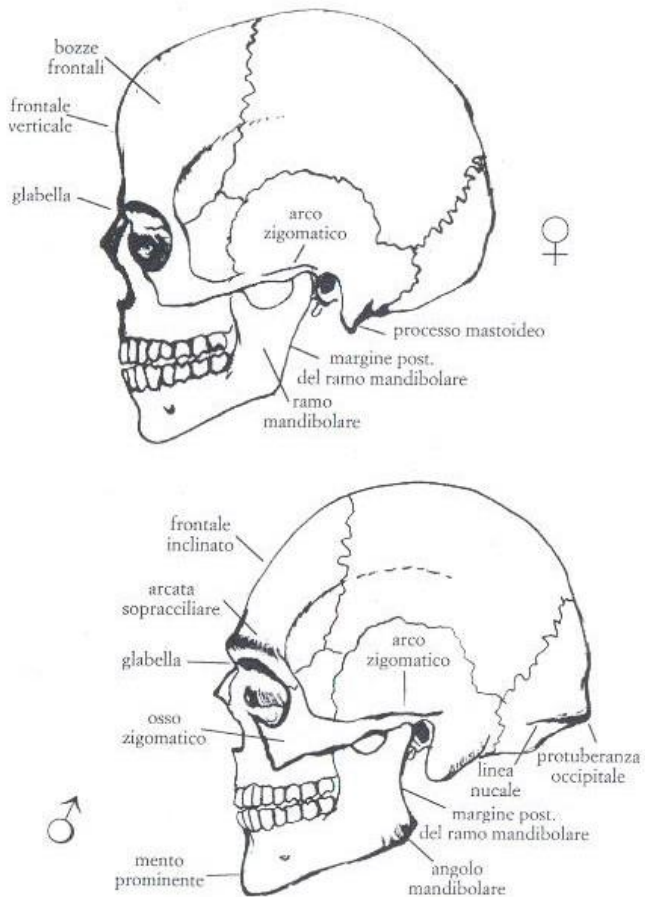
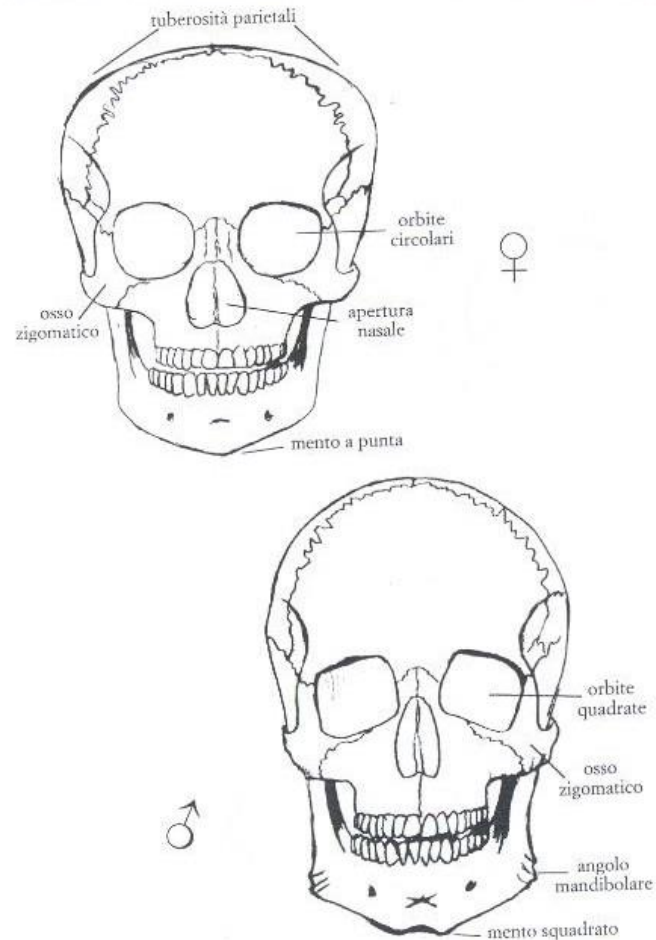


FIGURA 8.2

Confronto tra il cranio femminile (in alto) e maschile (in basso), in norma frontale



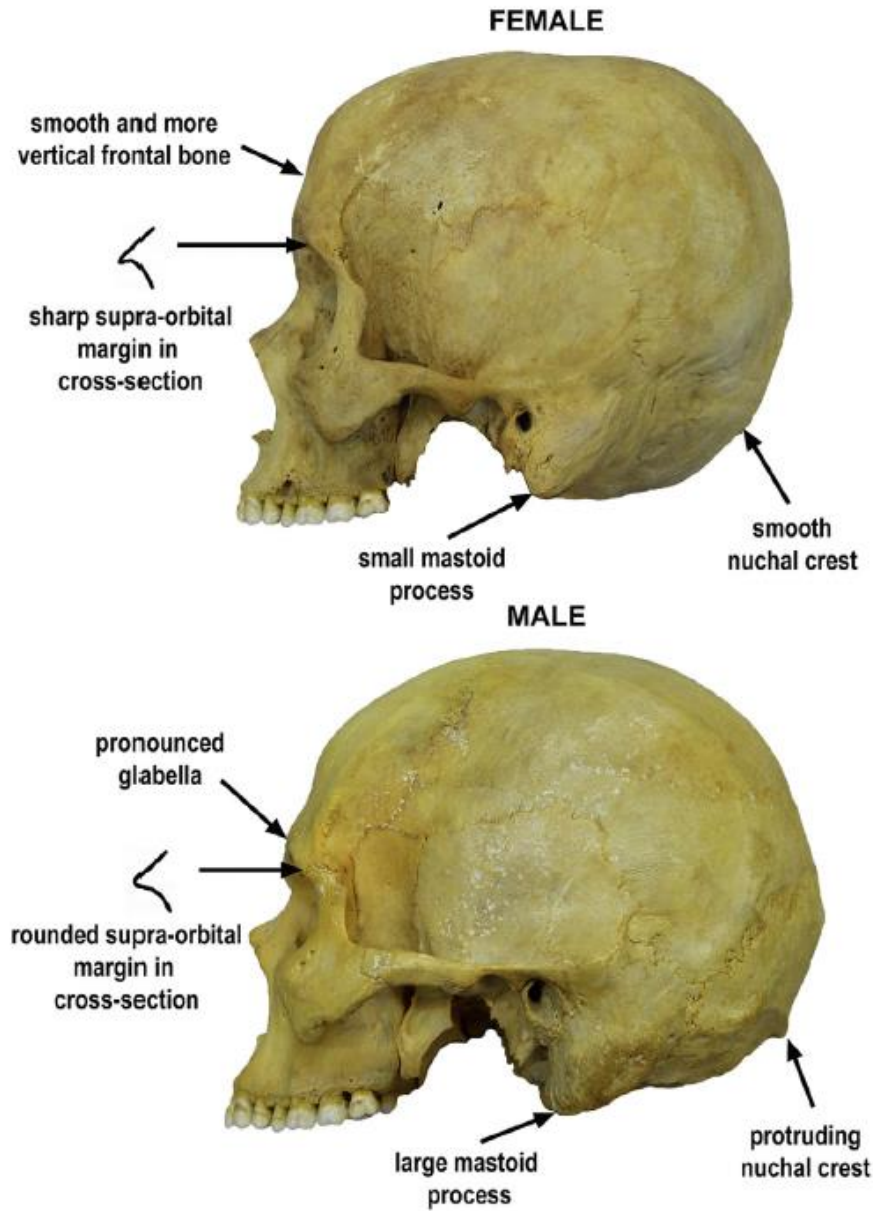


FIGURE 3.1.12 Cranial sexually dimorphic traits—overview.

TABELLA 8.1
Caratteristiche sessuali del cranio

Tratti anatomici	Femmine	Maschi
Morfologia del cranio	Liscio, più piccolo ed arrotondato, spessore sottile	Impronte muscolari più evidenti, più grande e pesante, teca più spessa
Inclinazione frontale	Verticale o leggermente inclinata	Inclinata o sfuggente
<i>Glabella ed arcata sopracciliare</i>	Deboli o leggermente marcate	Pronunciate o sporgenti
<i>Ossa e arco zigomatico</i>	Stretti, gracili e lisci; l'arco zigomatico termina anteriormente al meato acustico	Larghi, robusti e rugosi; l'arco zigomatico termina posteriormente al meato acustico con una cresta
<i>Processo mastoideo</i>	Piccolo e appuntito, con direzione mediale	Grande, voluminoso ed arrotondato, con direzione verticale
<i>Piano nucale e protuberanza occipitale</i>	Linea nucale superiore lieve o non visibile, occipitale liscio o poco sporgente, inion poco pronunciato	Linea nucale superiore e rilievi muscolari evidenti, piano nucale sporgente e rugoso, inion pronunciato
Tuberosità frontale e parietale	Marcate	Deboli o assenti
Orbite	Alte ed arrotondate, relativamente grandi rispetto alla faccia, margini taglienti	Basse, angolose, squadrate, relativamente piccole rispetto alla faccia, margini arrotondati
Apertura nasale	Bassa e larga	Alta e stretta
Condili occipitali	Piccoli	Grandi
Palato	Ellittico e stretto	Circolare, largo e profondo
<i>Mandibola</i>	Gracile	Robusta
<i>Mento</i>	Piccolo ed arrotondato o appuntato	Prominente, angoloso e squadrato
Condilo mandibolare	Piccolo	Grande
Ramo mandibolare	Inclinato e stretto	Verticale o quasi verticale e largo
Margine posteriore ramo mandibolare	Rettilineo	Concavo
Angolo mandibolare	Liscio o leggermente rugoso	Rugoso o con rugosità retroverse
Margine inferiore della mandibola	Sottile	Spesso
Denti	I1 mx più largo di C mx Differenza di larghezza tra I1 e I2 mx alta (circa 2,1 mm) Differenza di larghezza tra I2 e C md bassa (circa 0,7 mm) Molari piccoli, M3 spesso a 4 cuspidi	I1 mx largo come il C mx Differenza di larghezza tra I1 e I2 mx più bassa (circa 1,8 mm) Differenza di larghezza tra I2 e C md più alta (circa 1 mm) Molari grandi, M3 spesso a 5 cuspidi

DETERMINAZIONE MORFOLOGICA DEL SESSO

CRANIO (Broca, 1875; Acsadi e Nemeskeri, 1970; WEA, 1980)

CARATTERE	IMPORTANZA (W)	VALORE (X)	W x X
Glabella (Broca 0/1/2/3/4/5/6)	3		
Arcate sopraorbitarie	2		
Bozze front./pariet.	2		
Inclinazione del front.	1		
Tipo di mastoide	3		
Linee nicali	3		
Protuberanza occ.ext.	2		
Processo zigomat.temp.	3		
Osso zigomatico	2		
Cresta sopramastoidea	2		
Orbita (forma/margine)	1		
Σ Cranio	max.24		

Mandibola (gener.)	3		
Mento	2		
Angolo goniaco	2		
Bordo inferiore	1		
Σ Mandibola	max.8		

Σ Capo	max.32		
---------------	--------	--	--

$$\text{Grado di sex. del Cranio: } \frac{\Sigma (W \times X)}{\Sigma W} = \quad (\delta > 0; \varphi < 0)$$

$$\text{Grado di sex. Mandibola: } \frac{\Sigma (W \times X)}{\Sigma W} = \quad (\delta > 0; \varphi < 0)$$

$$\text{Grado di sex. Capo : } \frac{\Sigma (W \times X)}{\Sigma W} = \quad (\delta > 0; \varphi < 0)$$

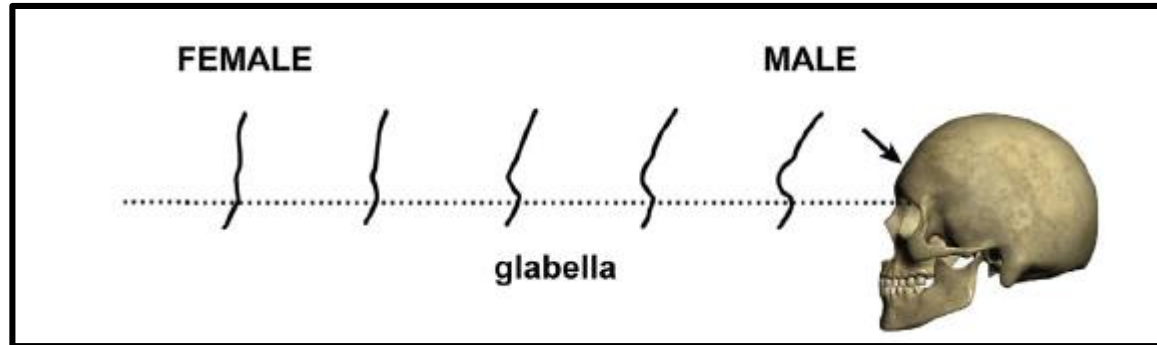
tab. 2 - Valutazione dei caratteri morfologici del cranio per la determinazione del sesso

Carattere	Valore	Valutazioni				
		iperfemminile -2	femminile -1	intermedio 0	maschile +1	ipermaschile +2
CALVARIUM						
<i>glabella</i> (fig. 3)	3	molto debole (0)	leggermente marcata (1)	media (2)	marcata (3-4)	molto forte (4-5)
<i>processus mastoideus</i>	3	molto piccolo, appuntito	piccolo	medio	grande	molto grande, arrotondato
superficie del <i>planum nuchale</i>	3	liscia	linea nucale superiore debolmente indicata	linea nuc. sup. evidente, cresta occip. debolm. sviluppata	grande sviluppata	arrotondata molto forte
<i>processus zygomaticus</i>	3	molto basso, gracile	basso, mediamente gracile	intermedio	alto, forte	molto alto e forte
<i>arcus superciliaris</i>	2	molto debole	leggermente marcato	medio	marcato	molto forte
<i>tubera frontalia et parietalia</i>	2	marcate	mediamente marcate	intermedie	deboli	assenti
<i>protuberantia occipitalis externa</i> (schema di BROCA, fig. 3)	2	molto debole (0)	debole (1)	media (2)	forte (3)	molto forte (4-5)
<i>inclinatio frontalis</i>	1	verticale	quasi verticale	poco inclinata	leggerm. sfuggente	fortemente sfuggente
<i>os zygomaticum</i>	2	molto basso, liscio	basso, liscio	mediamente alto, con superficie irregolare	alto, con superficie irregolare	molto alto, con superficie irregolare
<i>forma orbitae; margo supra-orbitalis</i>	1	circolare; molto acuto	circolare; acuto	intermedia; intermedio	leggermente quadrata; leggermente arrotondato	quadrata; fortem. arrotondato
MANDIBULA						
aspetto	3	gracile	mediamente gracile	medio	robusto	molto robusto
<i>mentum</i>	2	piccolo, arrotondato	piccolo	medio	prominente, forte, visto di faccia è angoloso	forte e con protuberanza bilaterale
<i>angulus mandibulae</i>	1	liscio	leggermente rugoso	con rugosità marcate	con rugosità marcate e leggera retroversione	con rugosità e retroversione notevoli
<i>margo inferior</i>		sottile	piuttosto sottile	medio	piuttosto spesso	spesso

(Ferembach et al, 1977-79)

1) *Glabella*

Nikita, 2017



-2: molto debole

-1: leggermente marcata

0: media

+1: marcata

+2: molto forte

2) Arcate sopraorbitarie (*arcus superciliaris*)

-2 : molto debole

-1: leggermente marcato

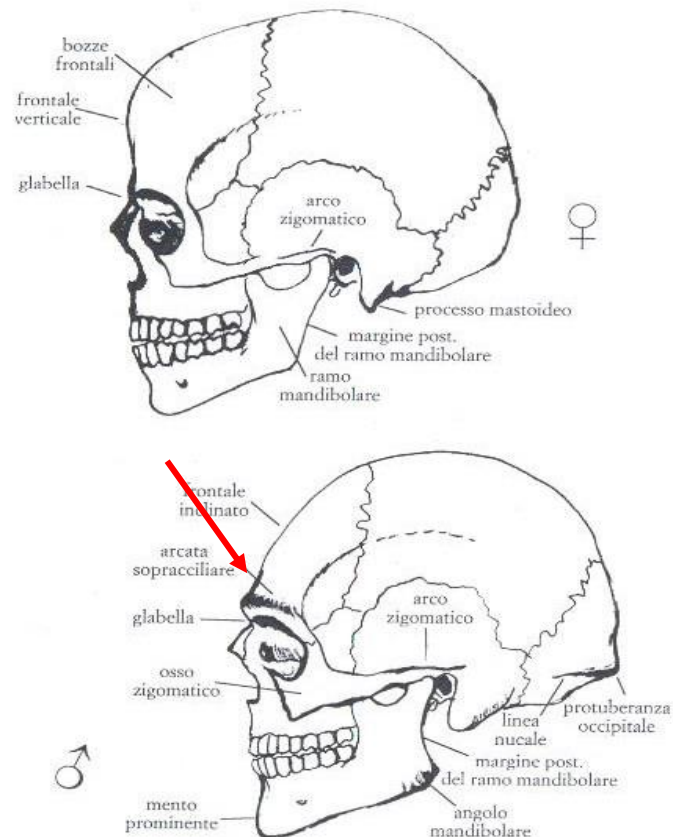
0: medio

+1: marcato

+2: molto forte

(Canci e Minozzi, 2005)

FIGURA 8.1
Confronto tra il cranio femminile (in alto) e maschile (in basso), in norma laterale



2) Arcate sopraorbitarie (*arcus superciliaris*)

-2 : molto debole


-1: leggermente marcato

0: medio

+1: marcato

+2: molto forte

Nikita, 2017



♀

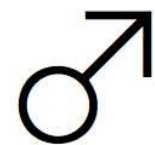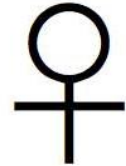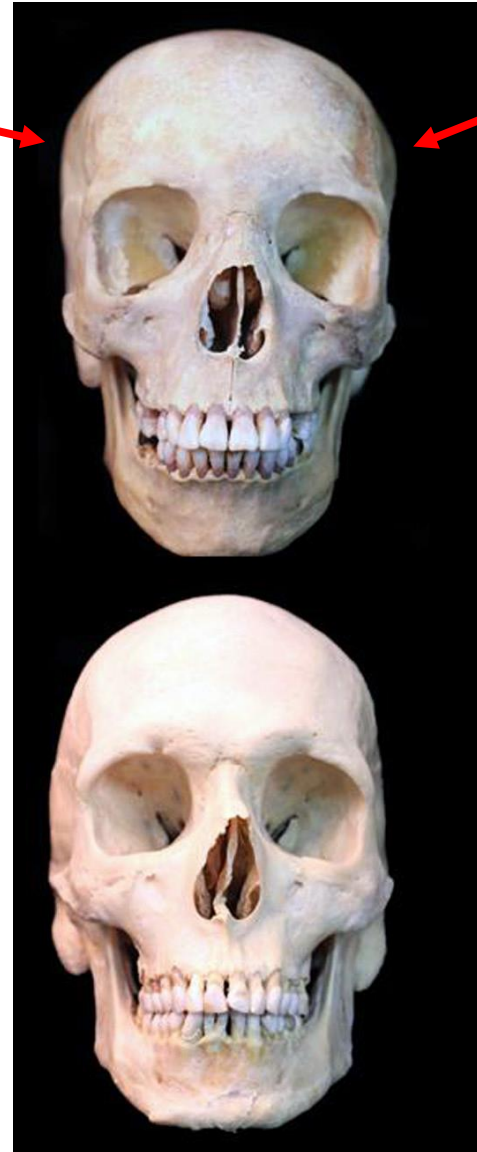
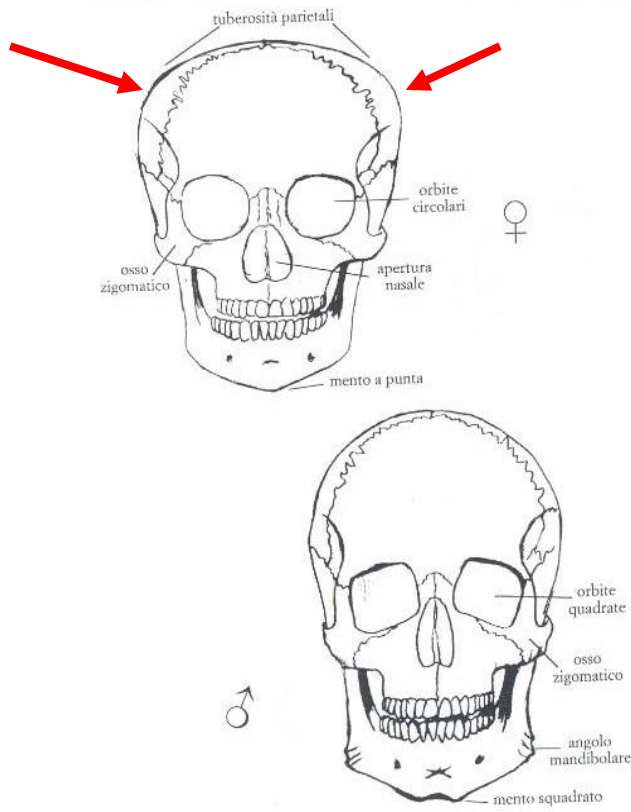


♂

3) Bozze frontali/parietali (*tubera frontalia et parietalia*)

Christensen, 2014

- 2: marcate
- 1: mediamente marcate
- 0: intermedie
- +1: deboli
- +2: assenti



4) Inclinazione del frontale (*inclinatio frontalis*)

-2: verticale

-1: quasi verticale

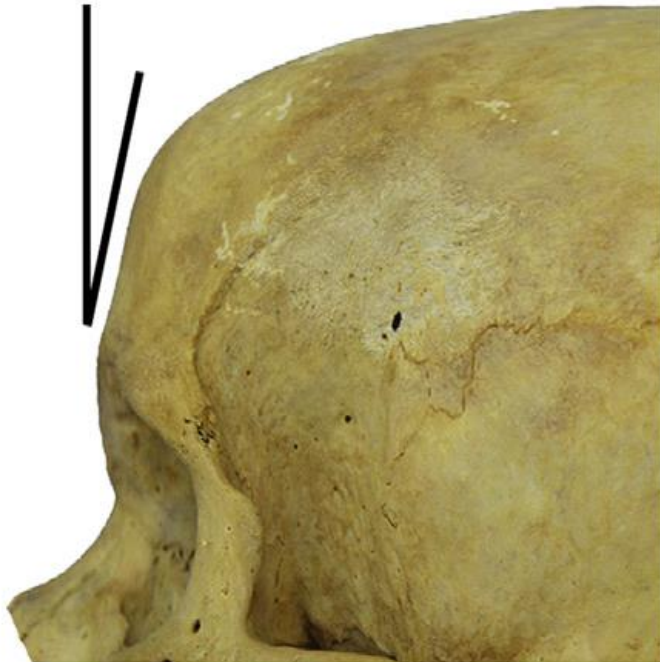0: poco inclinata

+1: leggermente sfuggente

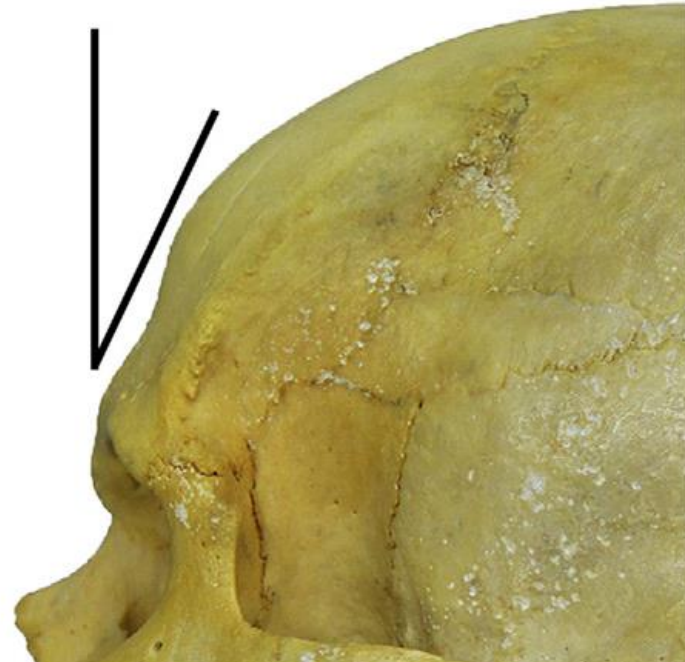
+2: fortemente sfuggente

Nikita, 2017

FEMALE

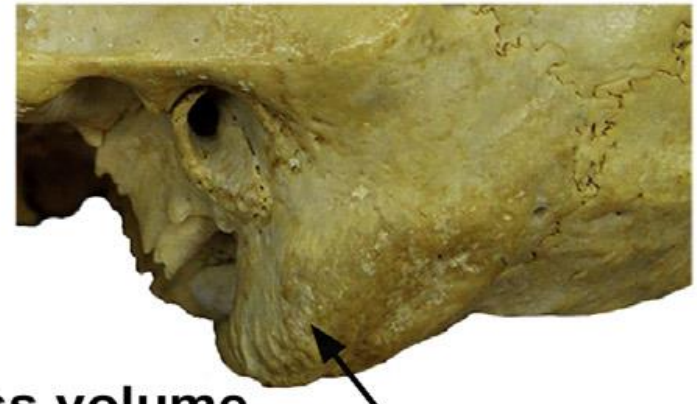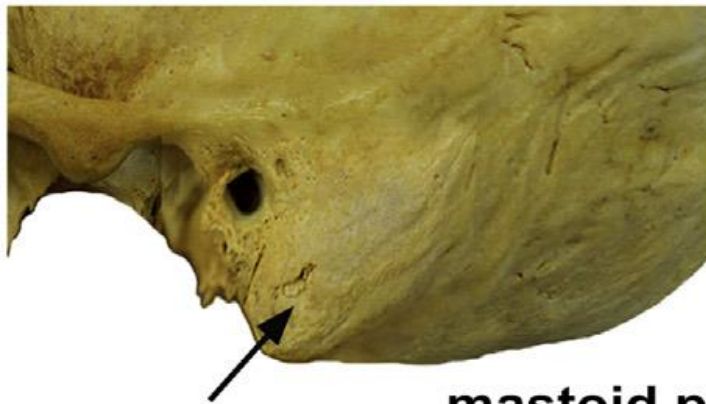
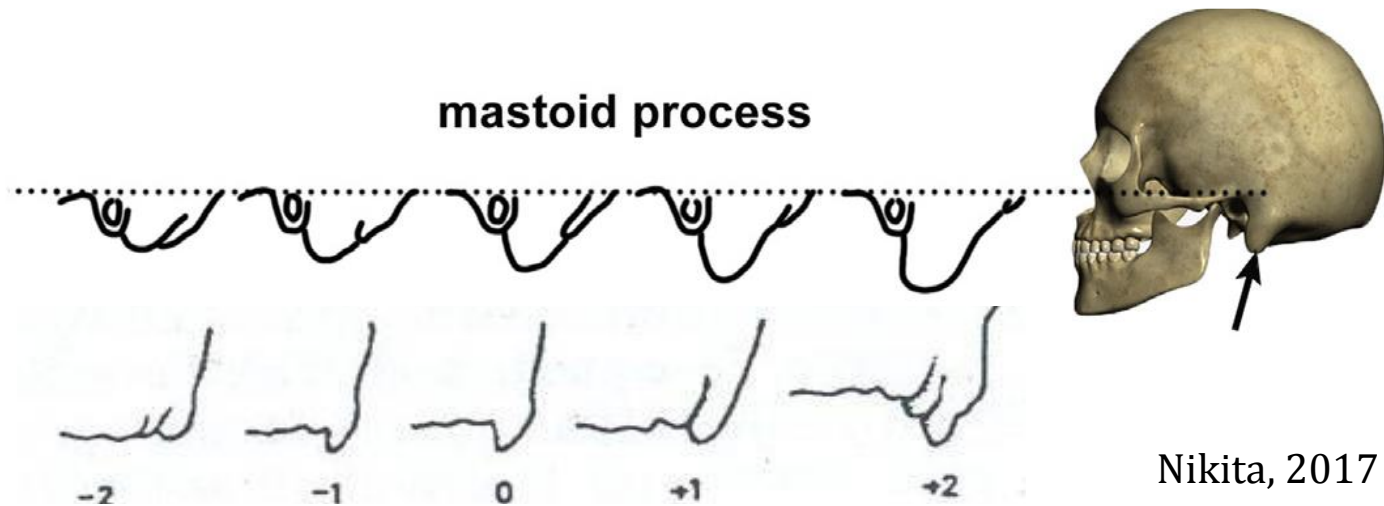


MALE



5) Tipo di mastoide (*processus mastoideus*)

- 2: molto piccolo, appuntito
- 1: piccolo
- 0: medio
- +1: grande
- +2: molto grande, arrotondato



mastoid process volume

6) Linee nicali (superficie del *planum nuchale*)

-2: liscia

-1: linea nucale superiore debolmente indicata

0: linea nucale evidente, cresta occipitale debolmente sviluppata

+1: grande sviluppata

+2: arrotondata molto forte

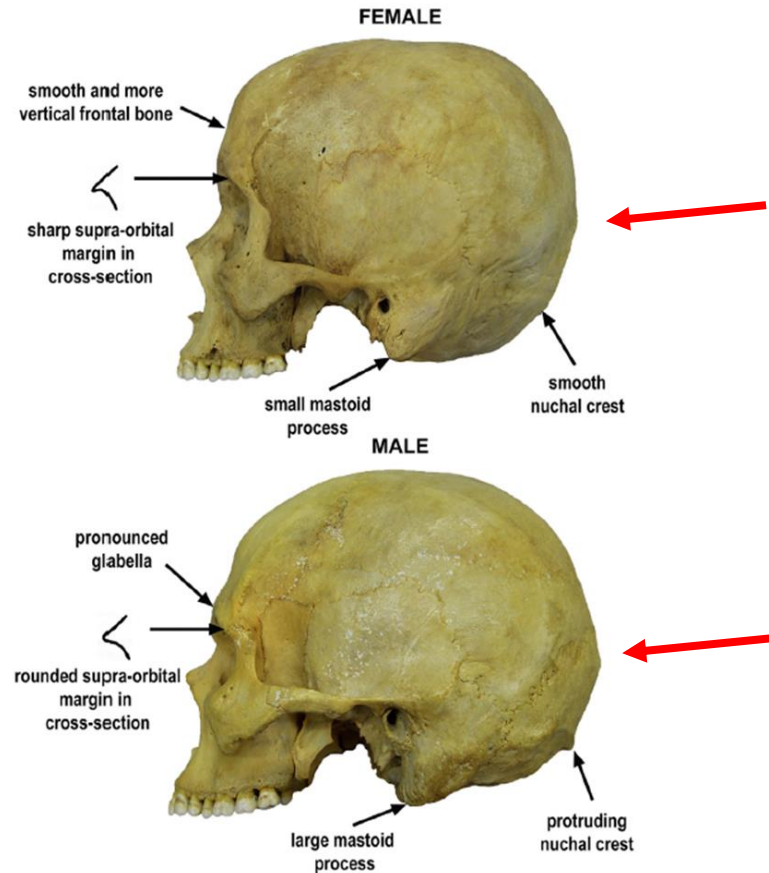


FIGURE 3.1.12 Cranial sexually dimorphic traits—overview.

7) Protuberanza occipitale esterna

Nikita, 2017

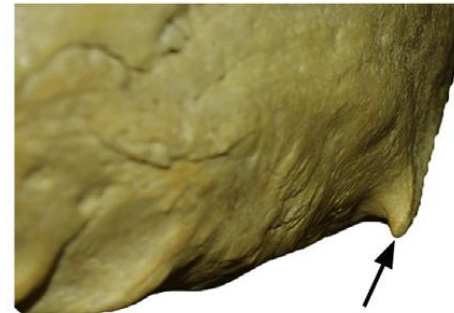
-2: molto debole

-1: debole

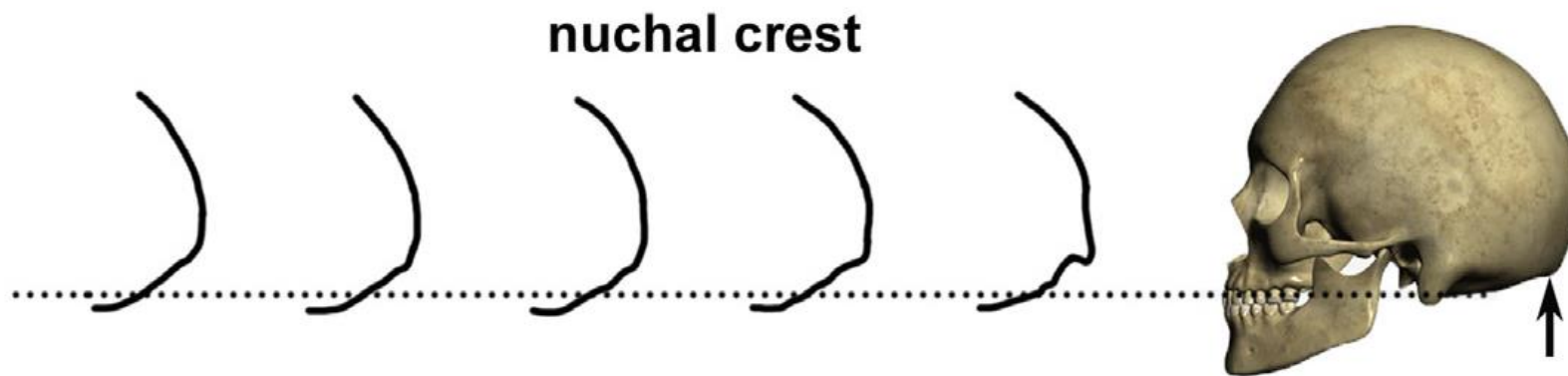
0: media

+1: forte

+2: molto forte



nuchal crest protrusion



nuchal crest

8) Processo zigomatico-temporale

-2: molto basso, gracile

-1: basso, mediamente gracile

0: intermedio

+1: alto, forte

+2: molto alto e forte

FEMALE

smooth and more vertical frontal bone

sharp supra-orbital margin in cross-section

small mastoid process

smooth nuchal crest

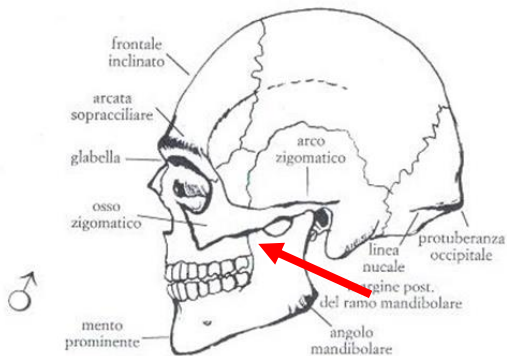
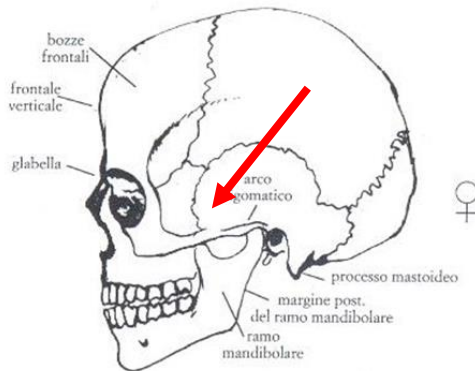
MALE

pronounced glabella

rounded supra-orbital margin in cross-section

large mastoid

protruding nuchal crest



9) Osso zigomatico

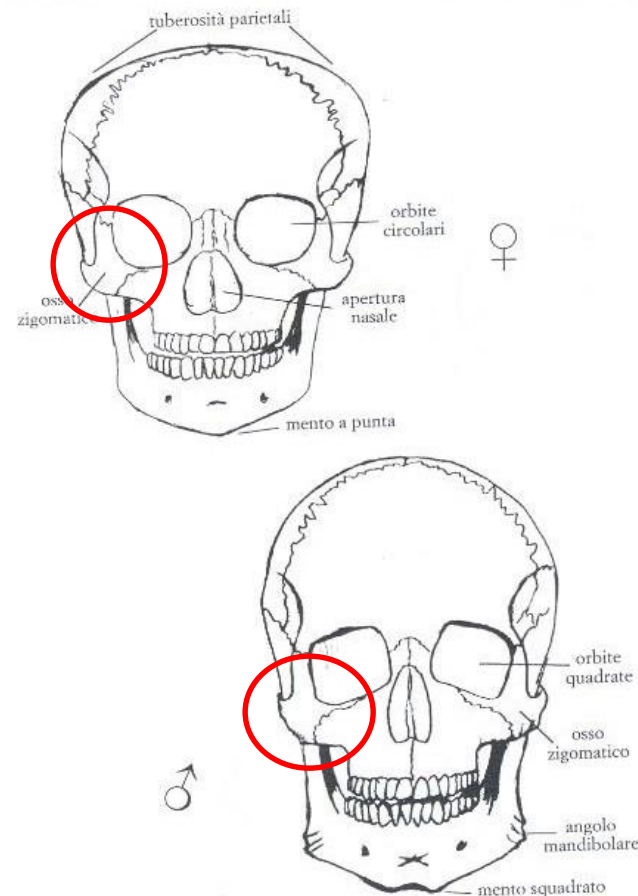
-2: molto basso, liscio

-1: basso, liscio

0: mediamente alto, con superficie irregolare

+1: alto con superficie irregolare

+2: molto alto con superficie irregolare



10) Cresta sopramastoidea

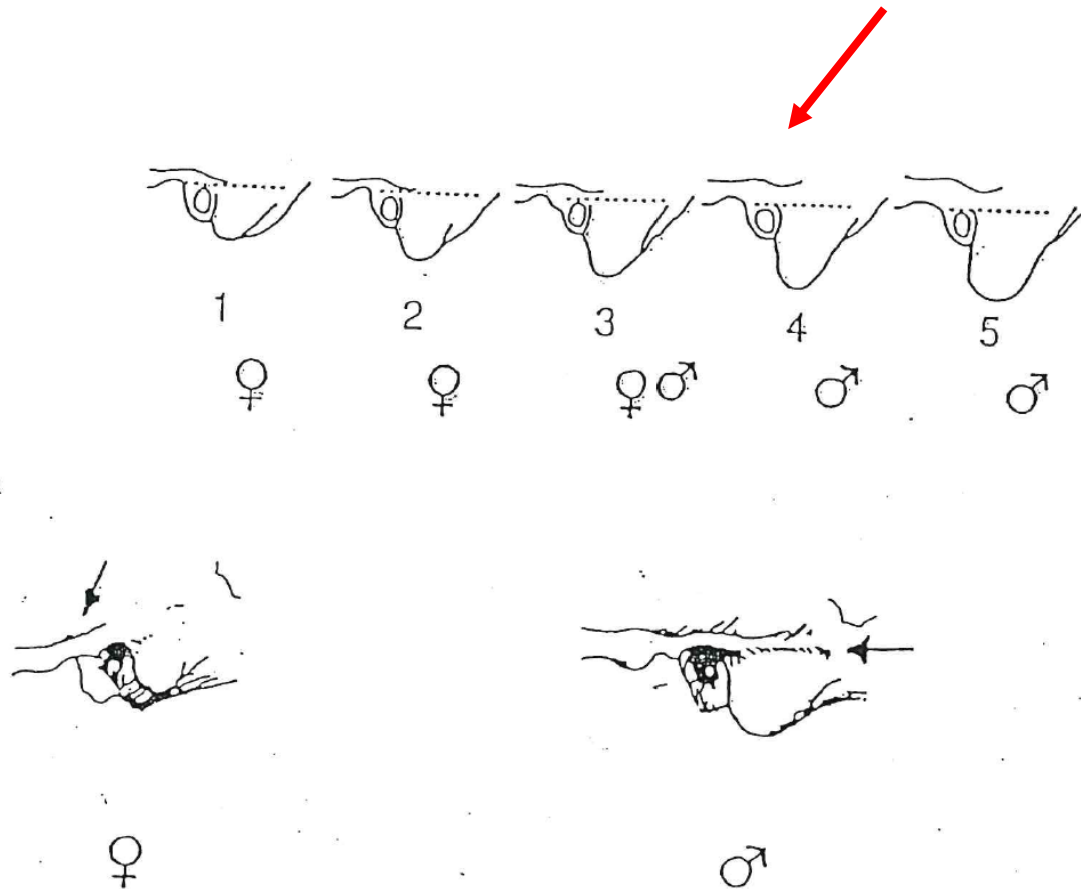
-2: assente

-1: debole

0: intermedia

+1: marcata

+2: molto forte





11) Orbita (forma/margine)

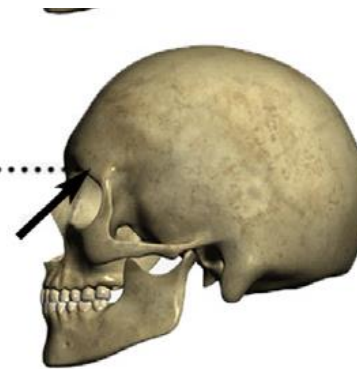


supra-orbital margin sharpness

- 2: circolare; molto acuto
- 1: circolare; acuto
- 0: intermedia; intermedio
- +1: leggermente quadrata; leggermente arrotondato
- +2: quadrata; fortemente arrotondato



supraorbital margin



12) Mandibola (aspetto generale)

-2: gracile

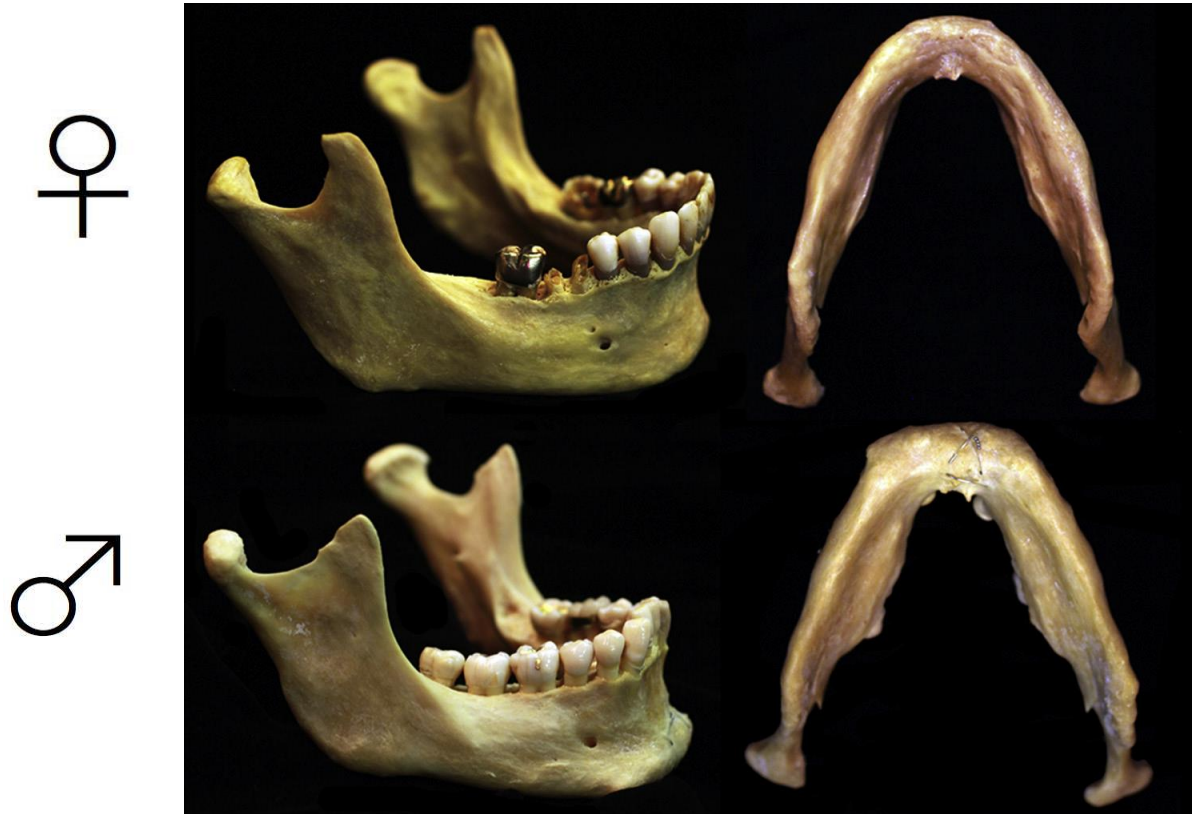-1: mediamente gracile

0: medio

+1: robusto

+2: molto robusto

Christensen, 2014



13) Mento (*mentum*)

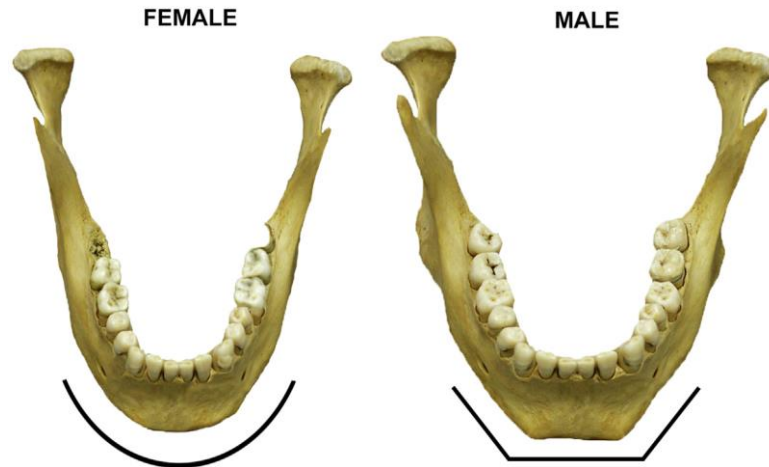
-2: piccolo, arrotondato

-1: piccolo

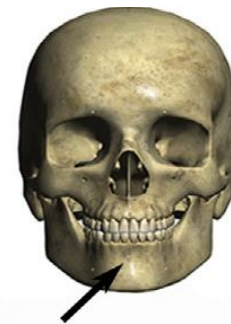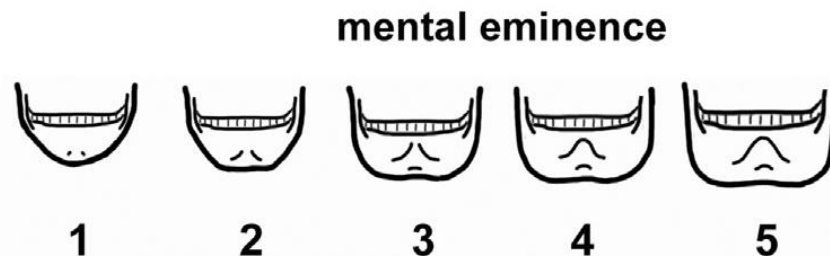
0: medio

+1: prominente, forte, visto frontalmente è angoloso

+2: forte e con protuberanza bilaterale




Christensen, 2014



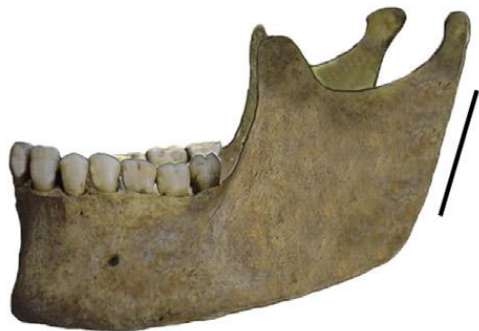Nikita, 2017

14) Angolo goniaco

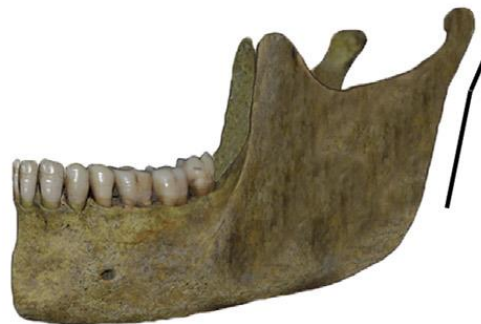- 2: liscio
- 1: leggermente rugoso
- 0: con rugosità marcate
- +1: con rugosità marcate e leggera retroversione
- +2: con rugosità e retroversione notevoli



FEMALE



FEMALE



MALE



15) Bordo inferiore

-2: sottile

-1: piuttosto sottile

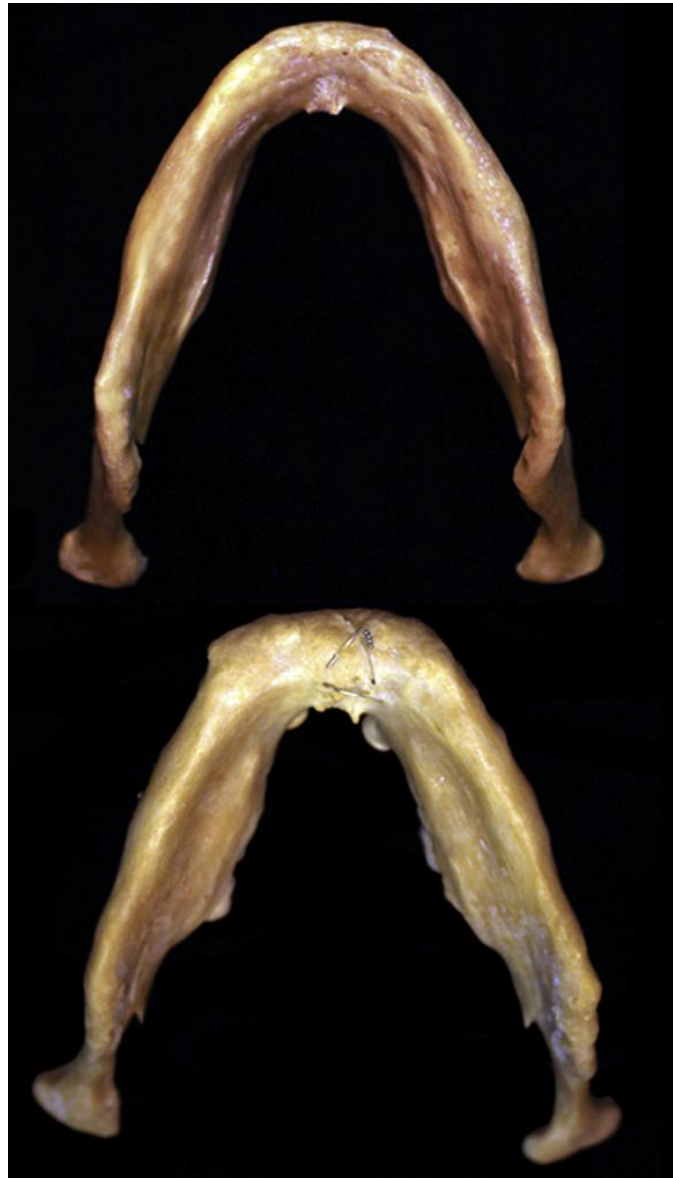
0: medio

+1: piuttosto spesso

+2: spesso

Christensen, 2014

♀



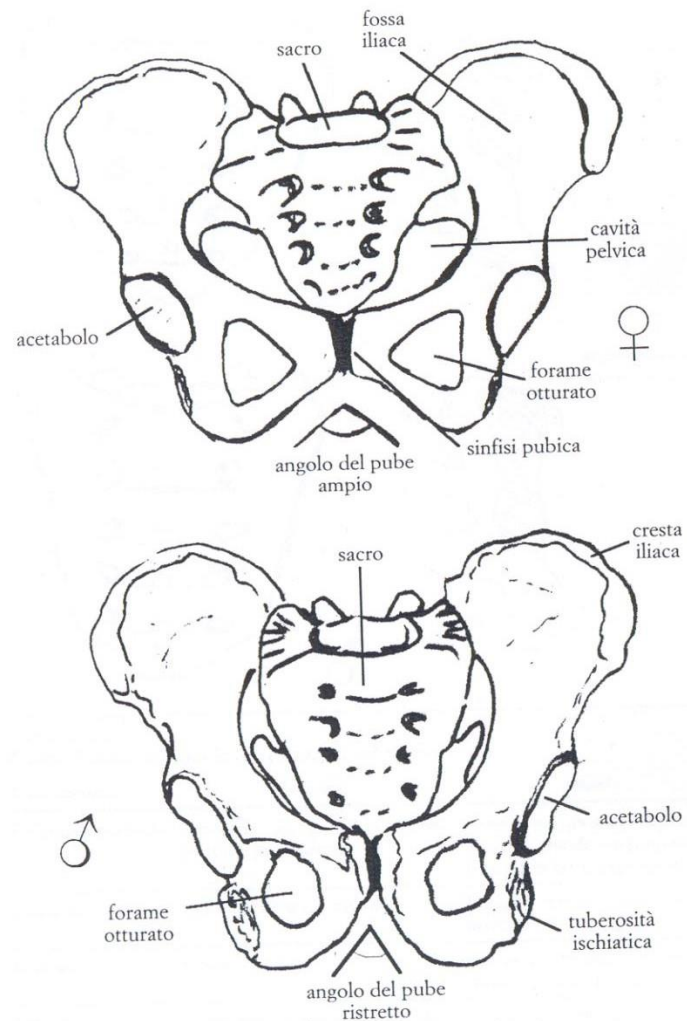
Determinazione del sesso dal bacino

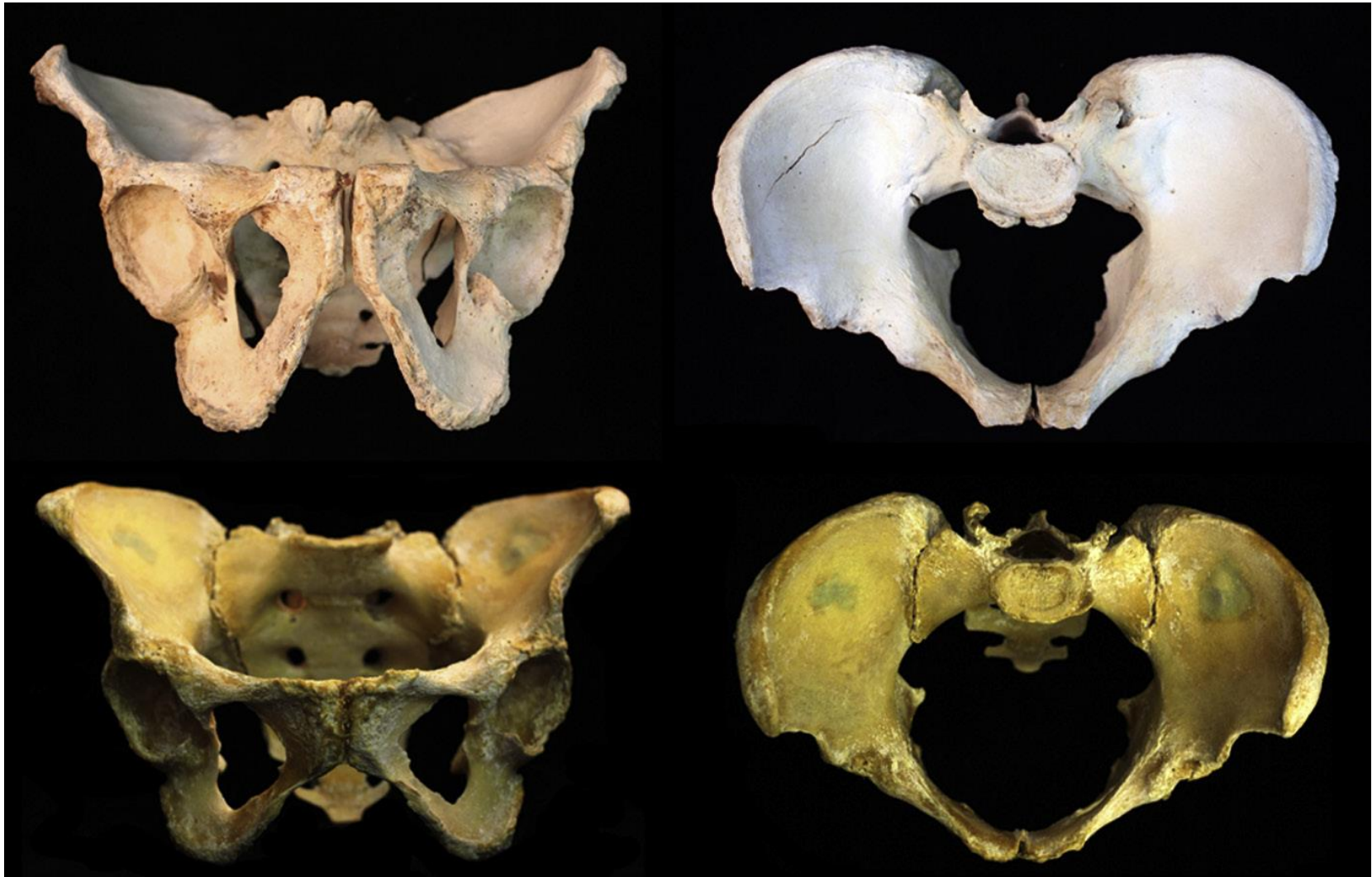

TABELLA 8.2
Caratteristiche sessuali del bacino

Tratti anatomici	Femmine	Maschi
Cavità pelvica	Larga	Stretta
<i>Ossa coxale</i>	Basso, largo, rilievi muscolari poco marcati, pube più lungo	Alto, stretto, rilievi muscolari marcati, pube più corto
<i>Incisura ischiatica maior</i>	Ampia e larga, circa 60°, a forma di U	Stretta a forma di V e più profonda
Ileo	Ala allargata, fossa iliaca concava	Ala più stretta, fossa iliaca più appiattita
Cresta iliaca	Andamento ad S poco marcato, in norma superiore	S accentuata, in norma superiore
Superficie auricolare	Piatta	Irregolare
<i>Solco preauricolare</i>	Delineato	Assente
<i>Arco composto</i>	Con doppia curva	Con curva unica
Spina ischiatica	Appuntita	Appiattita
Forame otturato	Triangolare con margini acuti	Ovale con margini arrotondati
Corpo dell'ischio	Stretto, tuberosità poco evidente	Largo, tuberosità evidente
<i>Ramo ischio-pubico</i>	Schiacciato in senso dorso-ventrale con un bordo mediale quasi tagliente e stretto	Allargato, robusto, con bordo arrotondato
<i>Angolo del pube (sottopubico)</i>	Ottuso e arrotondato, maggiore di 90°	Acuto a forma di A, minore di 90°
Arco ventrale	È presente una cresta sulla superficie anteriore del pube che comincia in corrispondenza della metà del margine sinfisario e si porta in basso e lateralmente	Assente, superficie liscia
Concavità sottopubica	È presente una depressione nel bordo mediale del ramo ischio-pubico, appena sotto la sinfisi	Assente, bordo diritto
<i>Sacro</i>	Corto, largo, poco arcuato; l'articolazione sacro-iliaca è più corta e piccola, arriva fino ad S ₂	Lungo, stretto e alto, curvatura più accentuata; l'articolazione sacro-iliaca è più grande e più lunga, arriva fino ad S ₃

FIGURA 8.3
Confronto tra il bacino femminile (in alto) e maschile (in basso), in norma ventrale



DETERMINAZIONE MORFOLOGICA DEL SESSO

BACINO (Acsadi e Neméskeri, 1970, WEA, 1980)

CARATTERE	IMPORTANZA (W)	VALORE (X)	W x X
Solco preauricolare	3		
Incisura ischiatica magg.	3		
Angolo sottopubico	2		
Arco composto(-1;+1)	2		
Morfologia gen.	2		
Forame otturato	2		
Corpo dell'ischio	2		
Cresta iliaca	1		
Fossa iliaca	1		
Grande pelvi	1		
Σ =	max.19		

Grado di sessualità:
$$\frac{\sum (Wx X)}{\sum W} = \quad (\delta > 0; \varphi < 0)$$

tab. 1 - Valutazione dei caratteri morfologici del bacino per la determinazione del sesso

Carattere	Valore	Valutazioni				
		iperfemminile -2	femminile -1	intermedio 0	maschile +1	ipermaschile +2
<i>sulcus prae-auricularis</i>	3	profondo, ben delimitato	più appiattito, meno ben delimitato	delineato	presente soltanto sotto forma di tracce	assente
<i>incisura ischiadica maior</i>	3	molto ampia, a forma di U	ampia, a forma di U	intermedia	a forma di V	molto stretta, a forma di V
<i>angulus pubis</i>	2	angolo fortemente ottuso e arrotondato	ottuso tendente all'angolo retto	sensibilmente ad angolo retto	debolmente acuto, a forma di A	fortemente acuto, a forma di A
<i>arcus compositus</i>	2		con doppia curva		con curva unica	
<i>os coxae</i>	2	basso, largo, con ala iliaca allargata e rilievi muscolari poco marcati	caratteri femminili un po' meno marcati	forma intermedia	caratteri maschili meno marcati	alto, stretto, rilievi muscolari marcati
<i>foramen obturatum</i>	2	triangolare, con margini acuti	triangolare	forma inclassificabile	ovalare	ovalare, con margini arrotondati
<i>corpus ossis ischii</i>	2	molto stretto, con tuberosità ischiatica poco impressa	stretto	medio	largo	molto largo con tuberosità ischiatica fortemente sviluppata
<i>crista iliaca</i>	1	a forma di S molto appiattita	a forma di S appiattita	forma intermedia	a forma di S netta	a forma di S accentuata
<i>fossa iliaca</i>	1	molto bassa, larga	bassa, larga	media per altezza e larghezza	alta, stretta	molto alta e stretta
<i>pelvis maior</i>	1	molto larga	larga	media	stretta	molto stretta
<i>pelvis minor</i>	1	molto larga	larga	media	stretta	molto stretta

1) Solco preauricolare

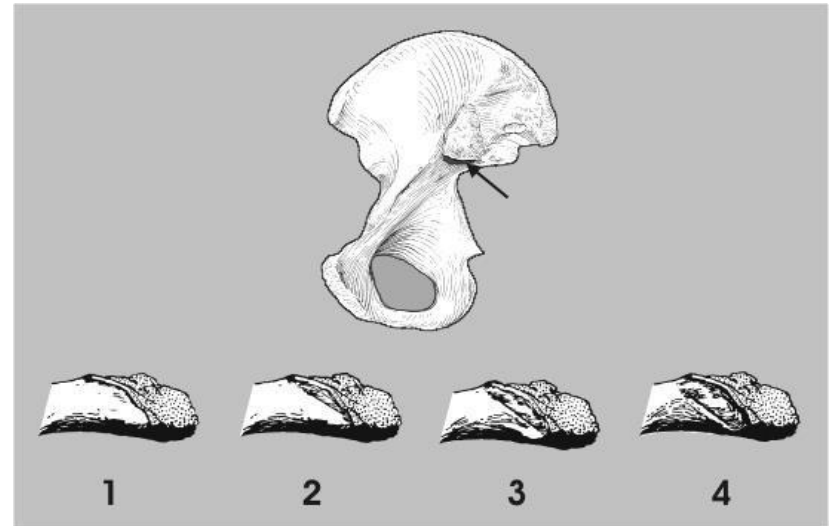
-2: profondo, ben delimitato

-1: più appiattito, meno ben delimitato

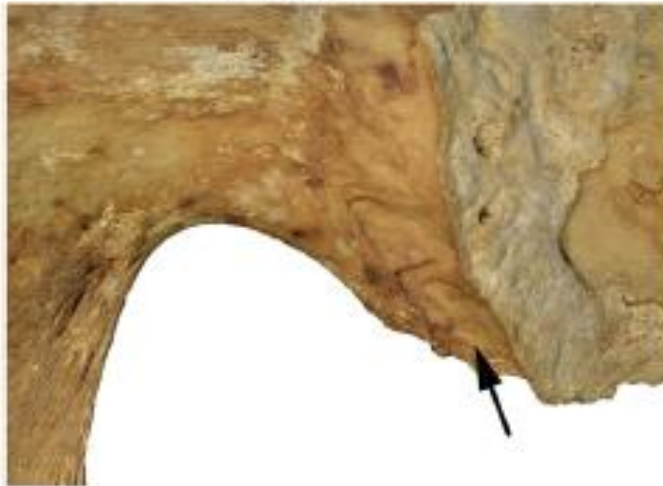0: delineato

+1: presente soltanto sotto forma di tracce

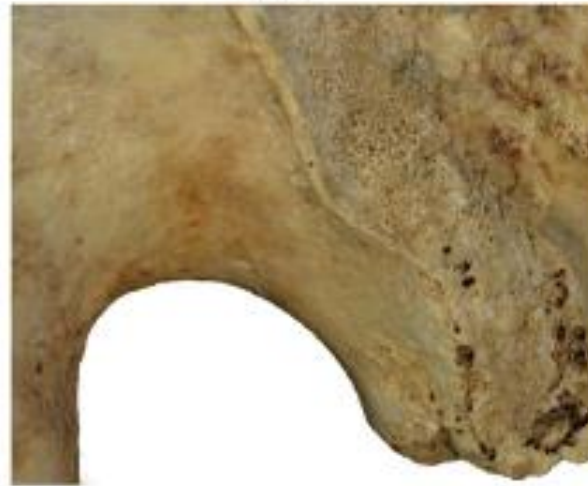+2: assente



FEMALE



MALE



2) Incisura ischiatica maggiore

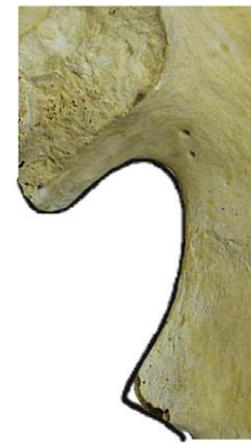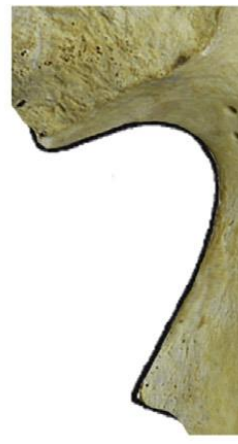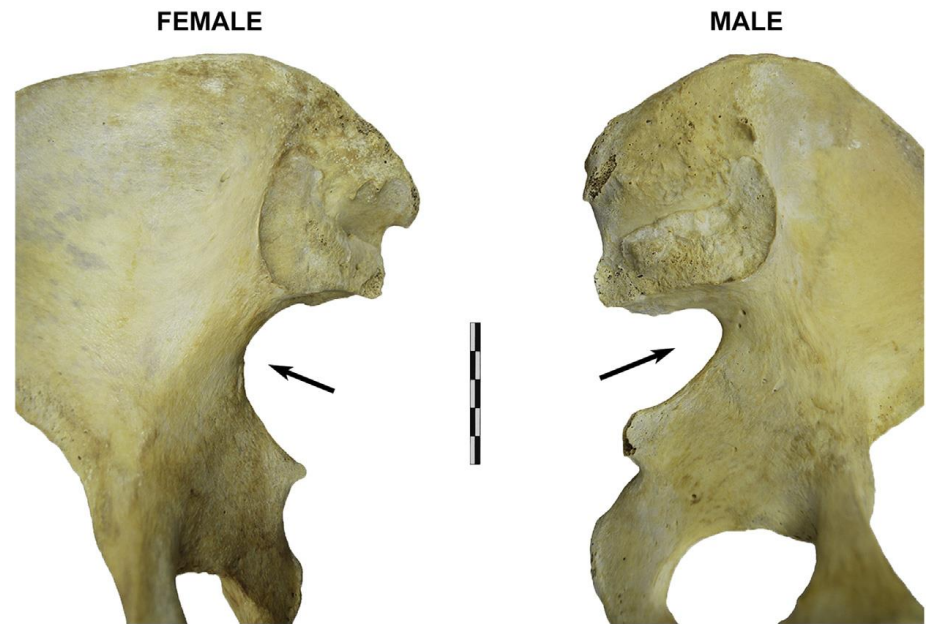-2: molto ampia, a forma di U

-1: ampia, a forma di U

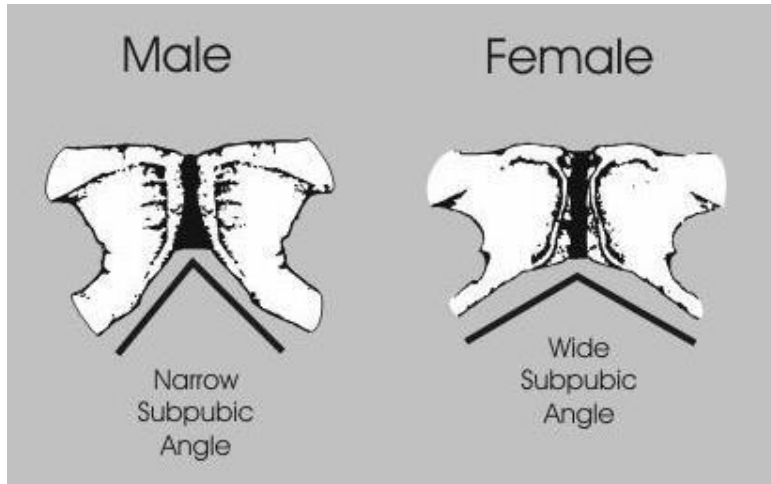
0: intermedia

+1: a forma di V

+2: molto stretta, a forma di V



3) Angolo sottopubico



-2: angolo fortemente ottuso e arrotondato

-1: ottuso tendente all'angolo retto


0: sensibilmente ad angolo retto

+1: debolmente acuto, a forma di A

+2: fortemente acuto, a forma di A

FEMALE

MALE



subpubic concavity

-2

-1

0

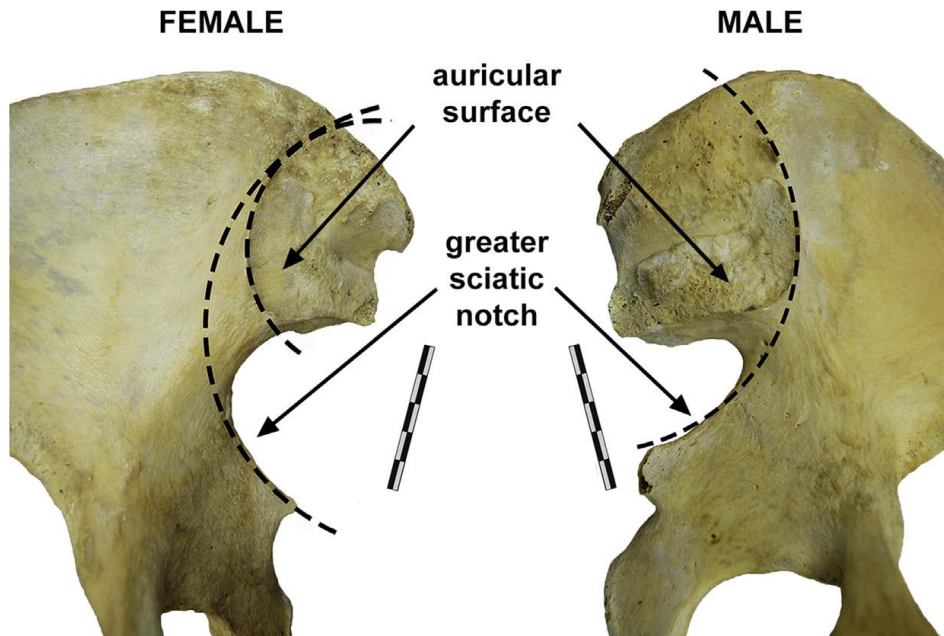
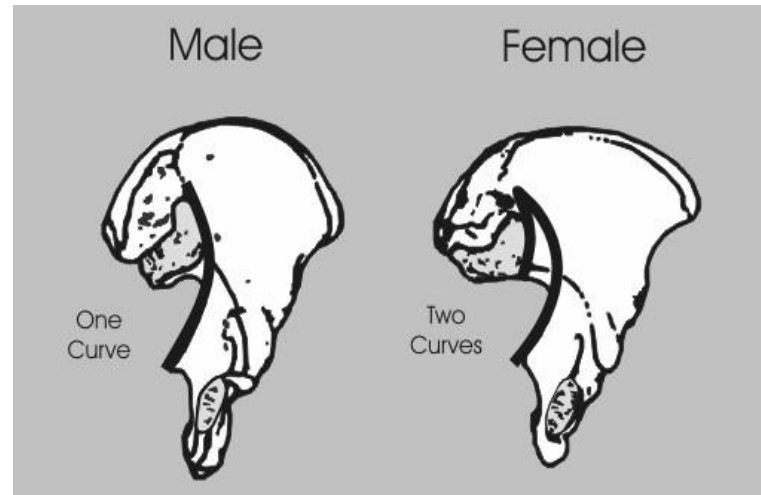
+1

+2

4) Arco composto

-1: con doppia curva

+1: con curva unica



5) Morfologia generale (osso coxale)

-2: basso, largo, con ala iliaca allargata e rilievi muscolari poco marcati

-1: caratteri femminili meno marcati

0: forma intermedia

+1: caratteri maschili meno marcati

+2: alto, stretto, rilievi muscolari marcati

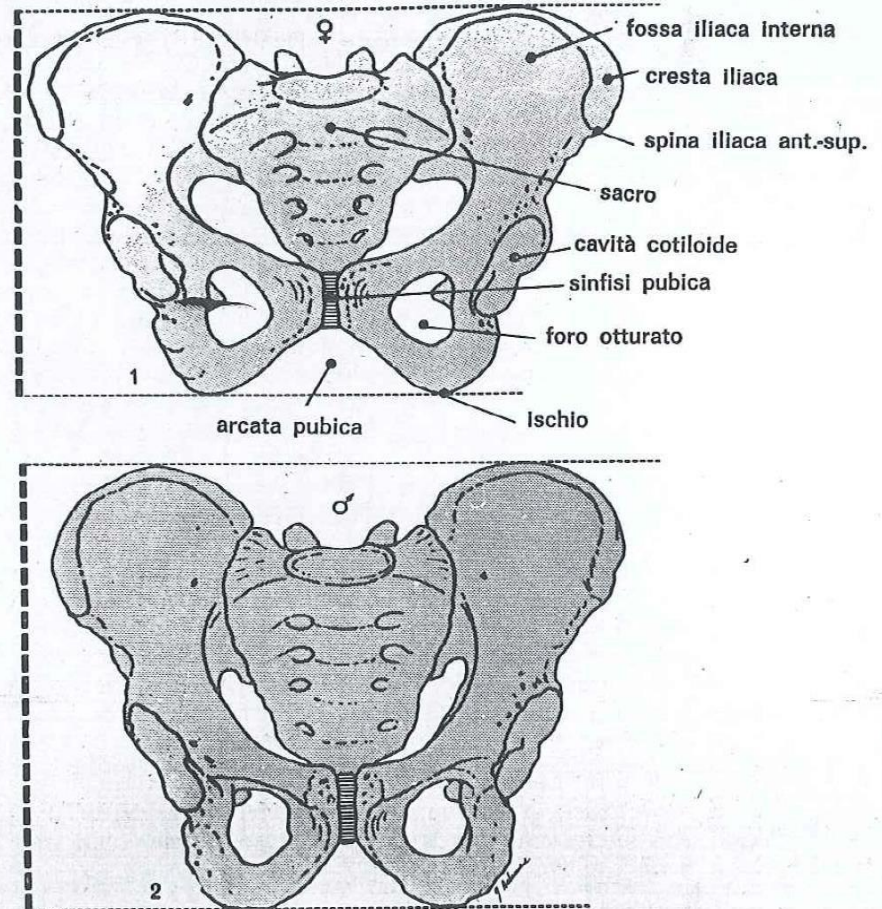
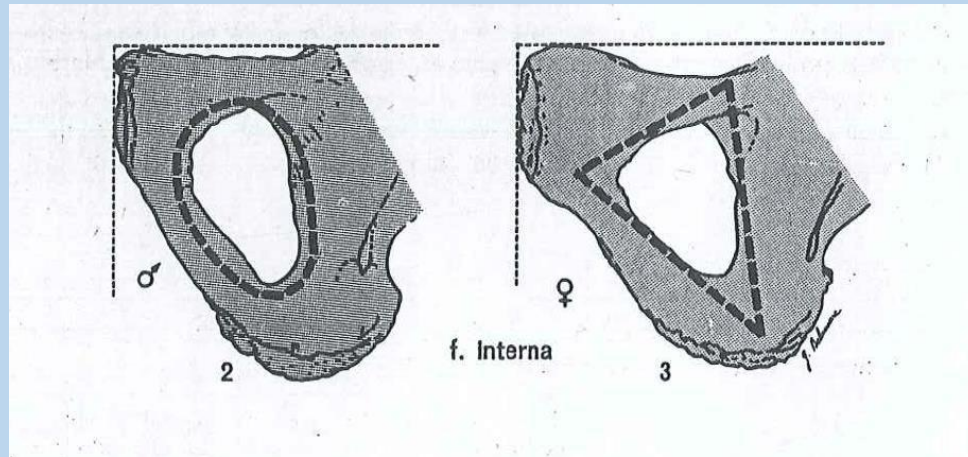


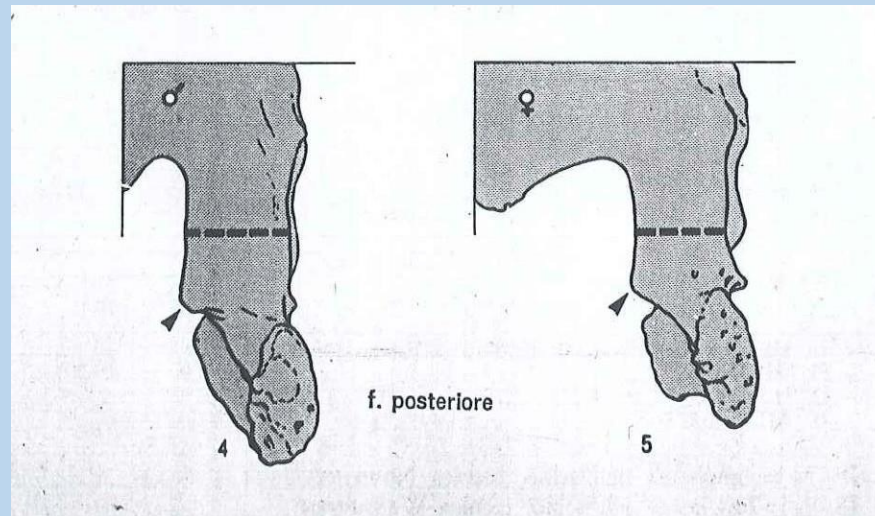
Fig. 1 a - Bacino in *norma ventralis*; in alto (1): bacino femminile, in basso (2): bacino maschile

6) Forame otturato



- 2: triangolare con margini acuti
- 1: triangolare
- 0: forma inclassificabile
- +1: ovalare
- +2: ovalare con margini arrotondati

7) Corpo dell'ischio



-2: molto stretto con tuberosità ischiatica poco impressa

-1: stretto

0: medio

+1: largo

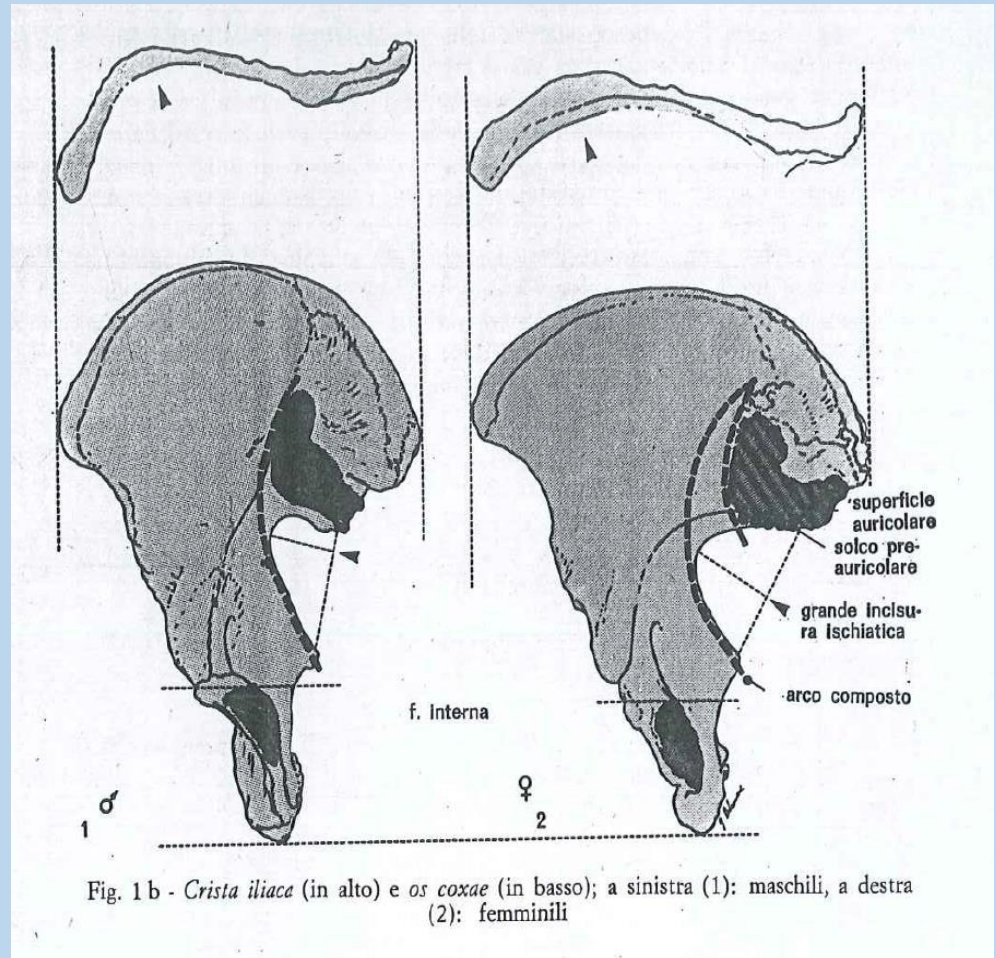
+2: molto largo con tuberosità ischiatica fortemente sviluppata

8) Cresta iliaca

- 2: a forma di Smolto appiattita
- 1: a forma di Sappiattita
- 0: forma intermedia
- +1: a forma di Snetta
- +2: a forma di Saccentuata

9) Fossa iliaca

- 2: molto bassa, larga
- 1: bassa, larga
- 0: media per altezza e larghezza
- +1: alta, stretta
- +2: molto alta e stretta



10) Grande pelvi

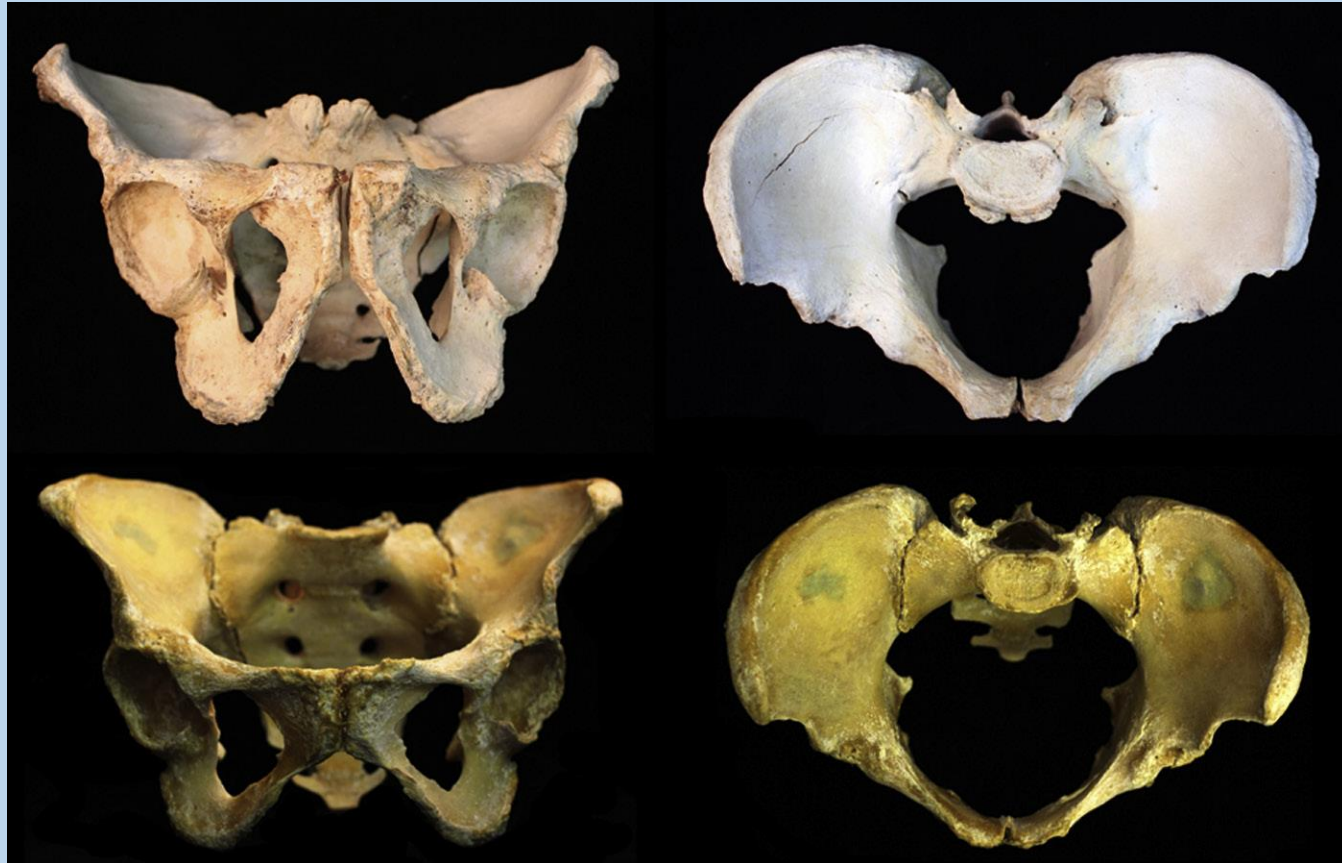-2: molto larga

-1: larga

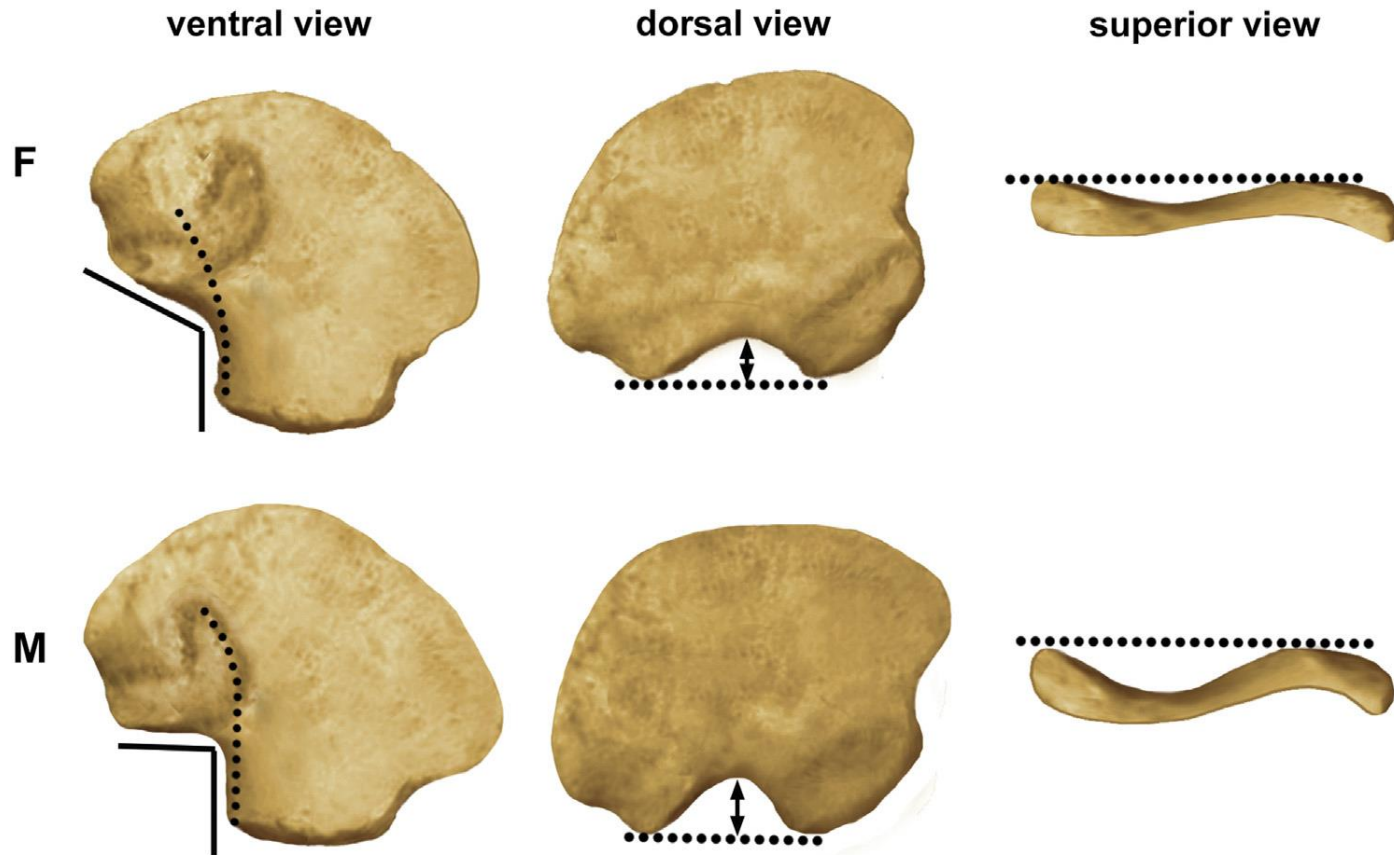
0: media

+1: stretta

+2: molto stretta



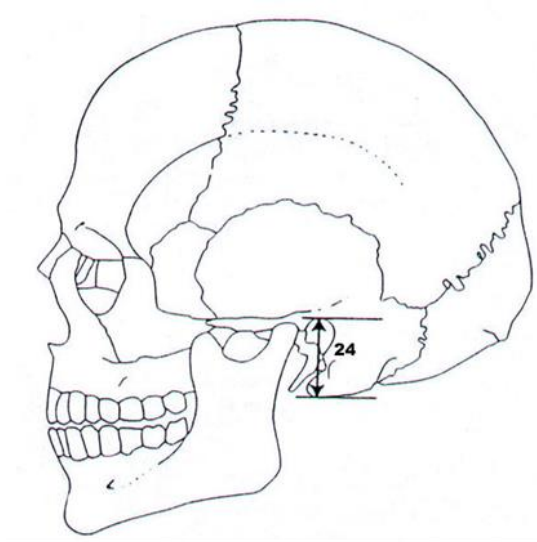
Determinazione del sesso dei subadulti



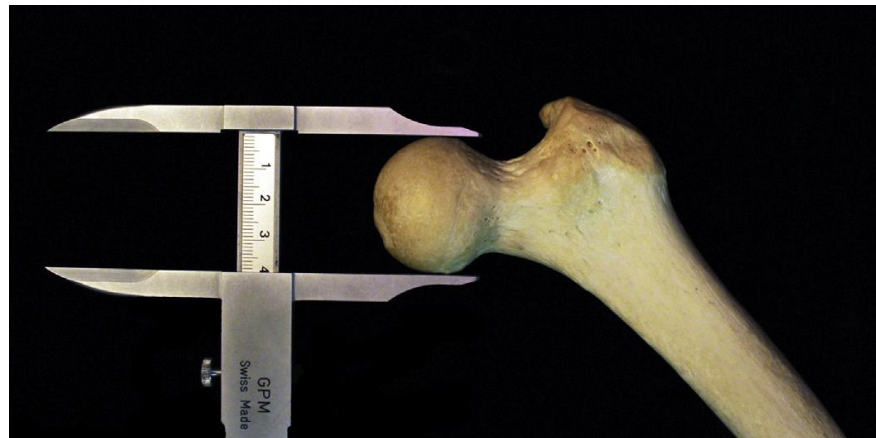Schutkowski H. Sex determination of infant and juvenile skeletons: I. Morphognostic features. American Journal of Physical Anthropology 1993;90:199e205.

Determinazione del sesso da caratteri metrici

h processo mastoideo



Diametro max testa del femore



Le immagini utilizzate sono state prese dai libri:

- Christensen, Angi M., Nicholas V. Passalacqua, and Eric J. Bartelink. *Forensic anthropology: current methods and practice*. Academic Press, 2013
- Nikita, Efthymia. *Osteoarchaeology: A guide to the macroscopic study of human skeletal remains*. Academic Press, 2017.