



Laboratorio di Biologia dello Scheletro Umano

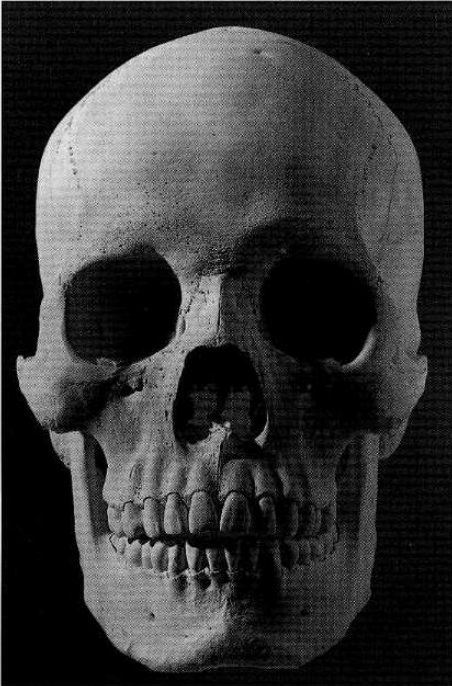
2°Laboratorio

Sabrina Masotti, Ph.D

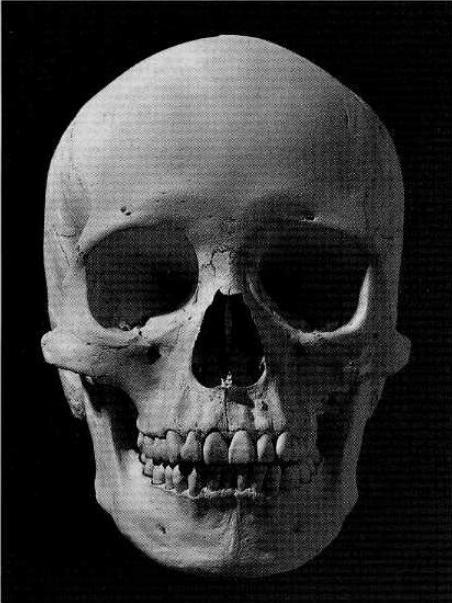
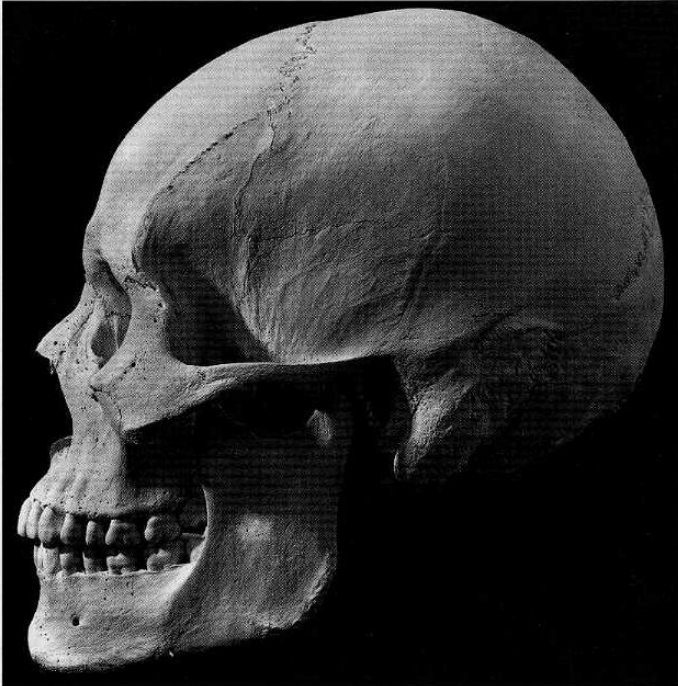
Laboratorio di Archeo-Antropologia e Antropologia Forense
Dipartimento di Scienze Biomediche e Chirurgico Specialistiche (Università degli Studi di Ferrara)

DETERMINAZIONE DEL SESSO

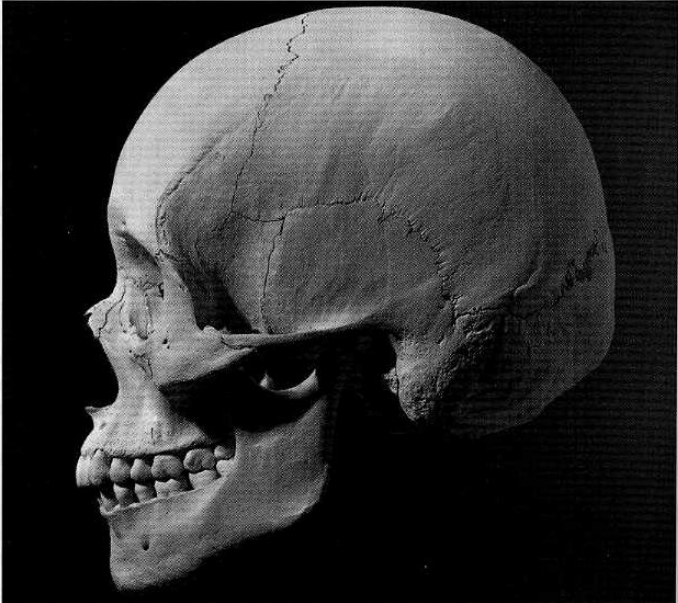CRANIO



Male



Female



(White, 1991)

FIGURA 8.1

Confronto tra il cranio femminile (in alto) e maschile (in basso), in norma laterale

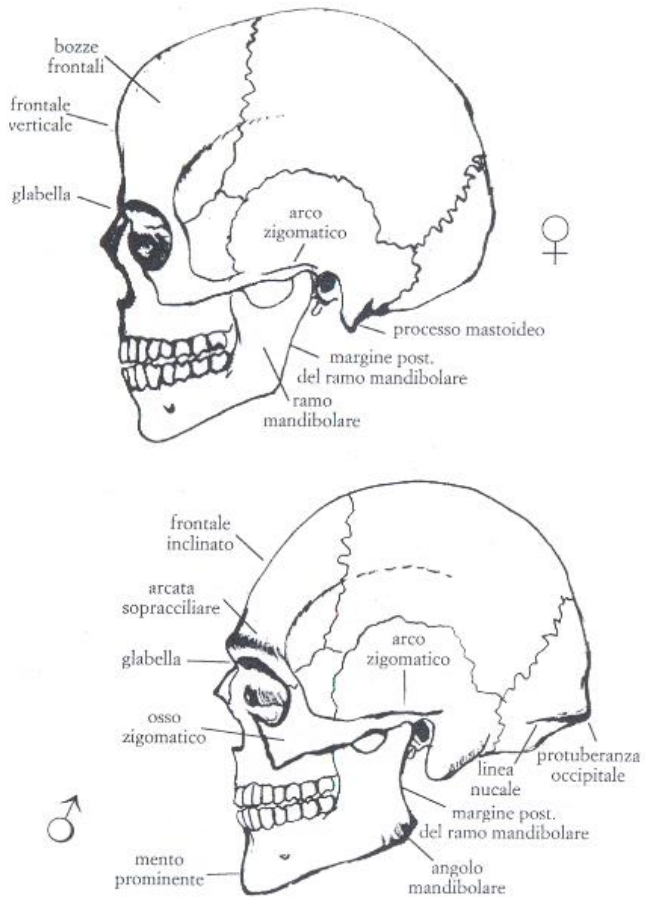


FIGURA 8.2

Confronto tra il cranio femminile (in alto) e maschile (in basso), in norma frontale

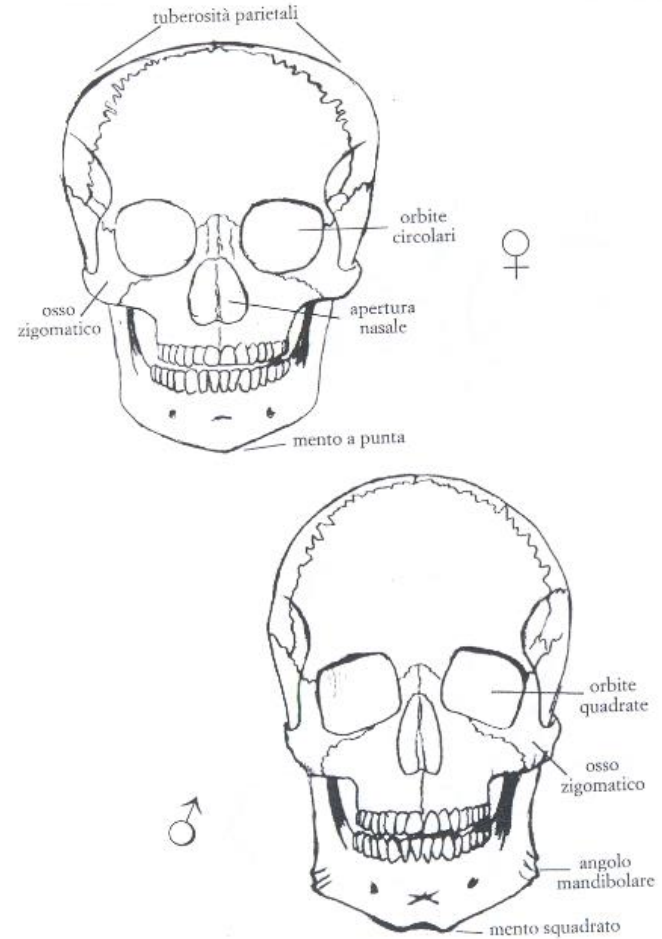


TABELLA 8.1
Caratteristiche sessuali del cranio

| Tratti anatomici | Femmine | Maschi |
|---|--|--|
| Morfologia del cranio | Liscio, più piccolo ed arrotondato, spessore sottile | Impronte muscolari più evidenti, più grande e pesante, teca più spessa |
| Inclinazione frontale | Verticale o leggermente inclinata | Inclinata o sfuggente |
| <i>Glabella ed arcata sopracciliare</i> | Deboli o leggermente marcate | Pronunciate o sporgenti |
| <i>Ossa e arco zigomatico</i> | Stretti, gracili e lisci; l'arco zigomatico termina anteriormente al meato acustico | Larghi, robusti e rugosi; l'arco zigomatico termina posteriormente al meato acustico con una cresta |
| <i>Processo mastoideo</i> | Piccolo e appuntito, con direzione mediale | Grande, voluminoso ed arrotondato, con direzione verticale |
| <i>Piano nucale e protuberanza occipitale</i> | Linea nucale superiore lieve o non visibile, occipitale liscio o poco sporgente, inion poco pronunciato | Linea nucale superiore e rilievi muscolari evidenti, piano nucale sporgente e rugoso, inion pronunciato |
| Tuberosità frontale e parietale | Marcate | Deboli o assenti |
| Orbite | Alte ed arrotondate, relativamente grandi rispetto alla faccia, margini taglienti | Basse, angolose, squadrate, relativamente piccole rispetto alla faccia, margini arrotondati |
| Apertura nasale | Bassa e larga | Alta e stretta |
| Condili occipitali | Piccoli | Grandi |
| Palato | Ellittico e stretto | Circolare, largo e profondo |
| <i>Mandibola</i> | Gracile | Robusta |
| <i>Mento</i> | Piccolo ed arrotondato o appuntato | Prominente, angoloso e squadrato |
| Condilo mandibolare | Piccolo | Grande |
| Ramo mandibolare | Inclinato e stretto | Verticale o quasi verticale e largo |
| Margine posteriore ramo mandibolare | Rettilineo | Concavo |
| Angolo mandibolare | Liscio o leggermente rugoso | Rugoso o con rugosità retroverse |
| Margine inferiore della mandibola | Sottile | Spesso |
| Denti | I1 mx più largo di C mx Differenza di larghezza tra I1 e I2 mx alta (circa 2,1 mm) Differenza di larghezza tra I2 e C md bassa (circa 0,7 mm) Molari piccoli, M3 spesso a 4 cuspidi | I1 mx largo come il C mx Differenza di larghezza tra I1 e I2 mx più bassa (circa 1,8 mm) Differenza di larghezza tra I2 e C md più alta (circa 1 mm) Molari grandi, M3 spesso a 5 cuspidi |

(Canci e Minozzi, 2005)

tab. 2 - Valutazione dei caratteri morfologici del cranio per la determinazione del sesso

| Carattere | Valore | Valutazioni | | | | |
|--|--------|--------------------------|--|--|---|---------------------------------------|
| | | iperfemminile -2 | femminile -1 | intermedio 0 | maschile +1 | ipermaschile +2 |
| CALVARIUM | | | | | | |
| <i>glabella</i> (fig. 3) | 3 | molto debole (0) | leggermente marcata (1) | media (2) | marcata (3-4) | molto forte (4-5) |
| <i>processus mastoideus</i> | 3 | molto piccolo, appuntito | piccolo | medio | grande | molto grande, arrotondato |
| superficie del <i>planum nuchale</i> | 3 | liscia | linea nucale superiore debolmente indicata | linea nuc. sup. evidente, cresta occip. debolm. sviluppata | grande sviluppata | arrotondata molto forte |
| <i>processus zygomaticus</i> | 3 | molto basso, gracile | basso, mediamente gracile | intermedio | alto, forte | molto alto e forte |
| <i>arcus superciliaris</i> | 2 | molto debole | leggermente marcato | medio | marcato | molto forte |
| <i>tubera frontalia et parietalia</i> | 2 | marcate | mediamente marcate | intermedie | deboli | assenti |
| <i>protuberantia occipitalis externa</i> (schema di BROCA, fig. 3) | 2 | molto debole (0) | debole (1) | media (2) | forte (3) | molto forte (4-5) |
| <i>inclinatio frontalis</i> | 1 | verticale | quasi verticale | poco inclinata | leggerm. sfuggente | fortemente sfuggente |
| <i>os zygomaticum</i> | 2 | molto basso, liscio | basso, liscio | mediamente alto, con superficie irregolare | alto, con superficie irregolare | molto alto, con superficie irregolare |
| <i>forma orbitae; margo supra-orbitalis</i> | 1 | circolare; molto acuto | circolare; acuto | intermedia; intermedio | leggermente quadrata; leggermente arrotondato | quadrata; fortem. arrotondato |
| MANDIBULA | | | | | | |
| aspetto | 3 | gracile | mediamente gracile | medio | robusto | molto robusto |
| <i>mentum</i> | 2 | piccolo, arrotondato | piccolo | medio | prominente, forte, visto di faccia è angoloso | forte e con protuberanza bilaterale |
| <i>angulus mandibulae</i> | 1 | liscio | leggermente rugoso | con rugosità marcate | con rugosità marcate e leggera retroversione | con rugosità e retroversione notevoli |
| <i>margo inferior</i> | | sottile | piuttosto sottile | medio | piuttosto spesso | spesso |

DETERMINAZIONE MORFOLOGICA DEL SESSO

CRANIO (Broca, 1875; Acsadi e Nemeskeri, 1970; WEA, 1980)

| CARATTERE | IMPORTANZA (W) | VALORE (X) | W x X |
|--------------------------------|-------------------|------------|-------|
| Glabella (Broca 0/1/2/3/4/5/6) | 3 | | |
| Arcate sopraorbitarie | 2 | | |
| Bozze front./pariet. | 2 | | |
| Inclinazione del front. | 1 | | |
| Tipo di mastoide | 3 | | |
| Linee nicali | 3 | | |
| Protuberanza occ.ext. | 2 | | |
| Processo zigomat.temp. | 3 | | |
| Osso zigomatico | 2 | | |
| Cresta sopramastoidea | 2 | | |
| Orbita (forma/margine) | 1 | | |
| Σ Cranio | max. 24 | | |

| | | | |
|--------------------|--------|--|--|
| Mandibola (gener.) | 3 | | |
| Mento | 2 | | |
| Angolo goniaco | 2 | | |
| Bordo inferiore | 1 | | |
| Σ Mandibola | max. 8 | | |

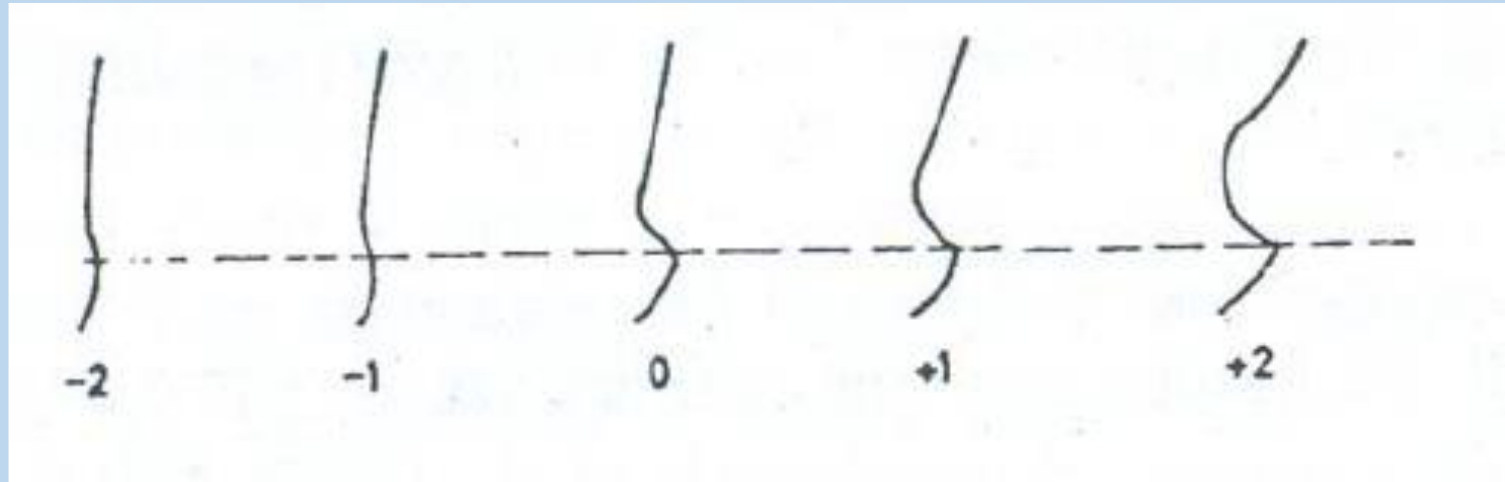
| | | | |
|---------------|---------|--|--|
| Σ Capo | max. 32 | | |
|---------------|---------|--|--|

$$\text{Grado di sex. del Cranio: } \frac{\Sigma (W \times X)}{\Sigma W} = \quad (\delta > 0; \varphi < 0)$$

$$\text{Grado di sex. Mandibola: } \frac{\Sigma (W \times X)}{\Sigma W} = \quad (\delta > 0; \varphi < 0)$$

$$\text{Grado di sex. Capo : } \frac{\Sigma (W \times X)}{\Sigma W} = \quad (\delta > 0; \varphi < 0)$$

1) *Glabella*



-2: molto debole

-1: leggermente marcata

0: media

+1: marcata

+2: molto forte

2) *Arcate sopraorbitarie (arcus superciliaris)*

-2 : molto debole

-1: leggermente marcato

0: medio

+1: marcato

+2: molto forte

3) Bozze frontali/parietali (*tubera frontalia et parietalia*)

-2: marcate

-1: mediamente marcate

0: intermedie

+1: deboli

+2: assenti

4) Inclinazione del frontale (*inclinatio frontalis*)

-2: verticale


-1: quasi verticale

0: poco inclinata

+1: leggermente sfuggente

+2: fortemente sfuggente

5) Tipo di mastoide (*processus mastoideus*)




- 2: molto piccolo, appuntito
- 1: piccolo
- 0: medio
- +1: grande
- +2: molto grande, arrotondato

6) Linee nicali (superficie del *planum nuchale*)

- 2: liscia
- 1: linea nucale superiore debolmente indicata
- 0: linea nucale evidente, cresta occipitale debolmente sviluppata
- +1: grande sviluppata
- +2: arrotondata molto forte

7) Protuberanza occipitale esterna



-2: molto debole

-1: debole

0: media

+1: forte

+2: molto forte

8) Processo zigomatico-temporale

-2: molto basso, gracile

-1: basso, mediamente gracile

0: intermedio

+1: alto, forte

+2: molto alto e forte

9) Osso zigomatico

-2: molto basso, liscio

-1: basso, liscio

0: mediamente alto, con superficie irregolare

+1: alto con superficie irregolare

+2: molto alto con superficie irregolare

10) Cresta sopramastoidea

-2: assente

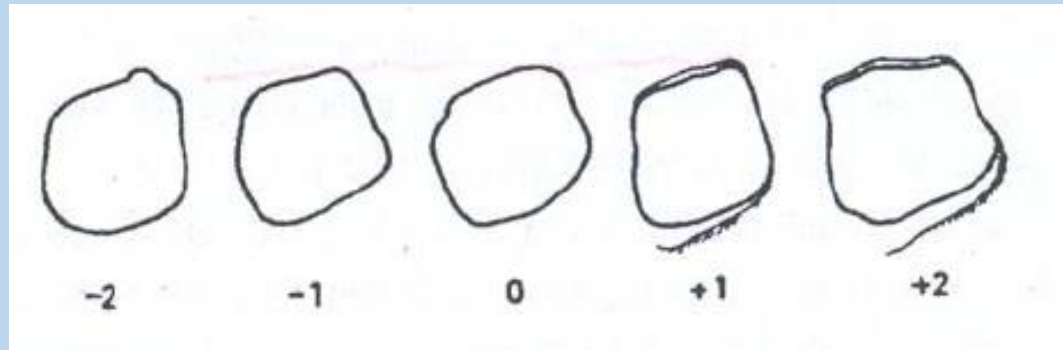
-1: debole

0: intermedia

+1: marcata

+2: molto forte

11) Orbita (forma/margine)



-2: circolare; molto acuto

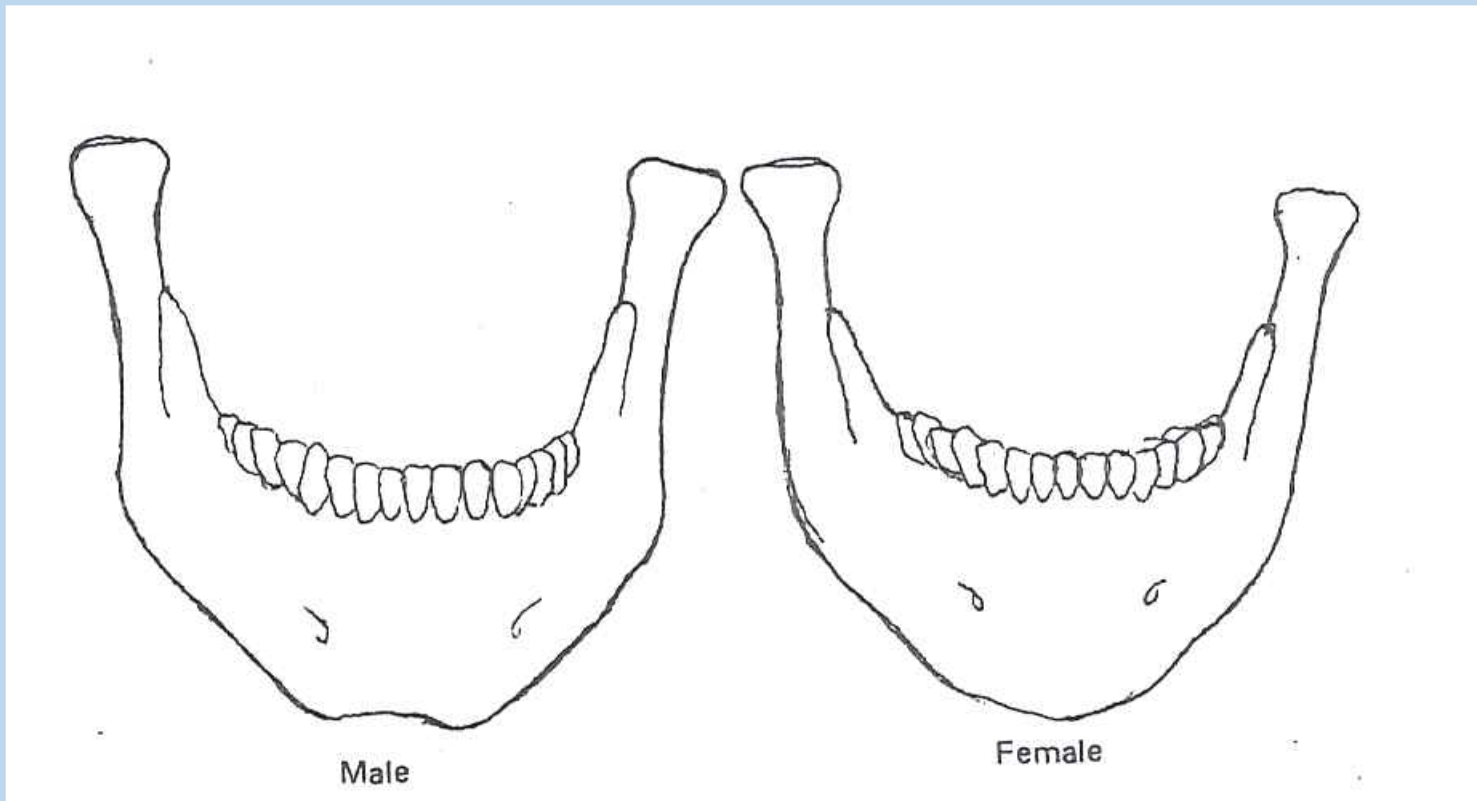
-1: circolare; acuto

0: intermedia; intermedio

+1: leggermente quadrata; leggermente arrotondato

+2: quadrata; fortemente arrotondato

12) Mandibola (aspetto generale)



-2: gracile

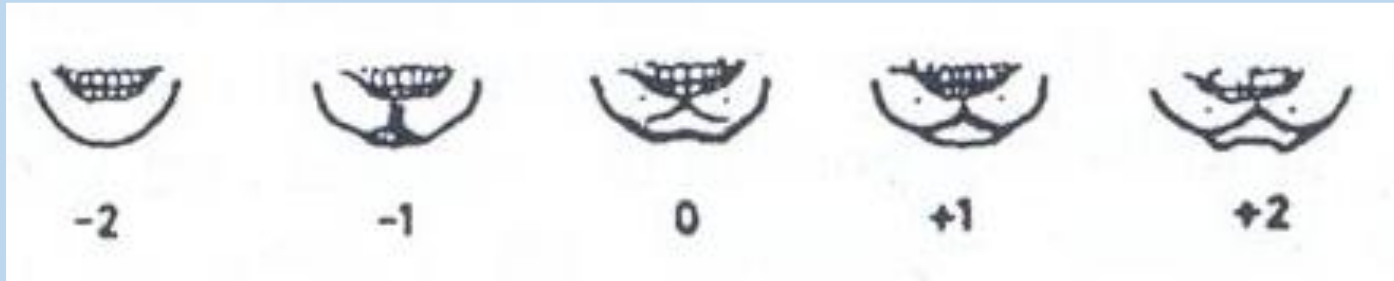-1: mediamente gracile

0: medio

+1: robusto

+2: molto robusto

13) Mento (*mentum*)



-2: piccolo, arrotondato


-1: piccolo

0: medio

+1: prominente, forte, visto frontalmente è angoloso

+2: forte e con protuberanza bilaterale

14) Angolo goniaco



-2: liscio

-1: leggermente rugoso

0: con rugosità marcate

+1: con rugosità marcate e leggera retroversione

+2: con rugosità e retroversione notevoli

15) Bordo inferiore

-2: sottile

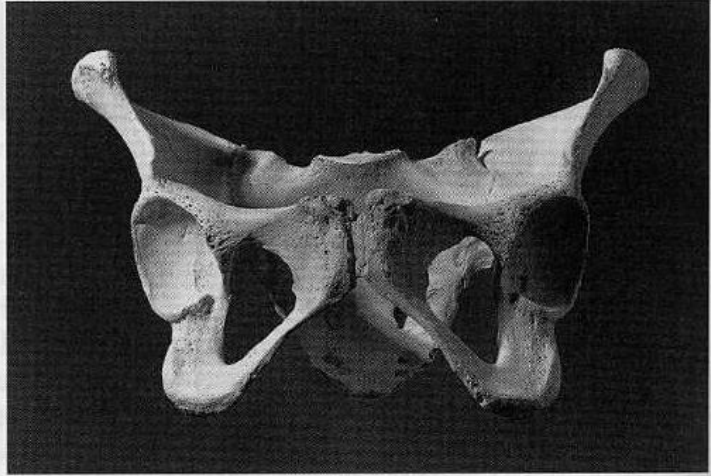
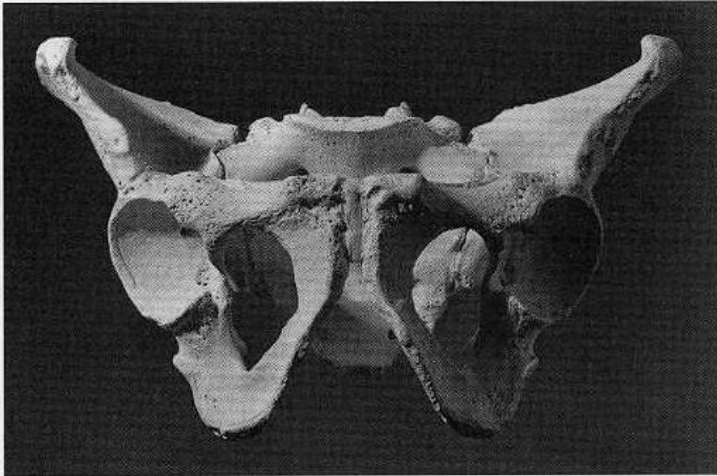
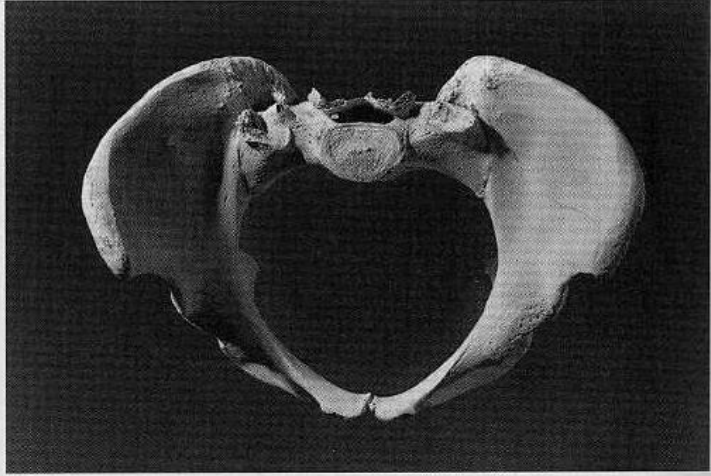
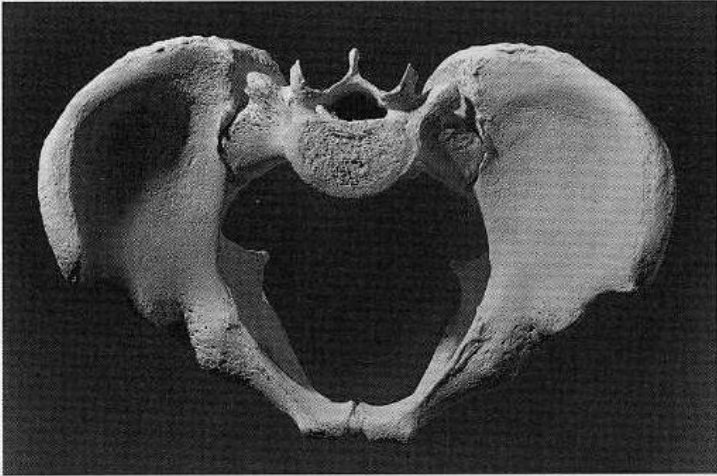
-1: piuttosto sottile

0: medio

+1: piuttosto spesso

+2: spesso

BACINO



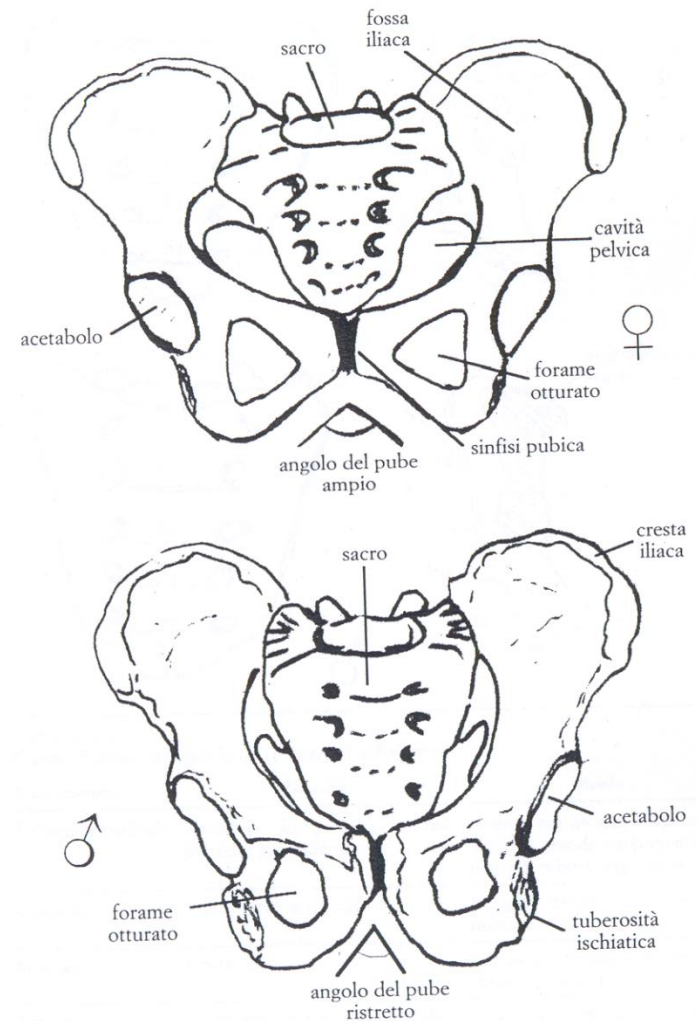
Male

Female

TABELLA 8.2
Caratteristiche sessuali del bacino

| Tratti anatomici | Femmine | Maschi |
|--------------------------------------|--|---|
| Cavità pelvica | Larga | Stretta |
| <i>Ossa coxale</i> | Basso, largo, rilievi muscolari poco marcati, pube più lungo | Alto, stretto, rilievi muscolari marcati, pube più corto |
| <i>Incisure ischiatica maior</i> | Ampia e larga, circa 60°, a forma di U | Stretta a forma di V e più profonda |
| Ileo | Ala allargata, fossa iliaca concava | Ala più stretta, fossa iliaca più appiattita |
| Cresta iliaca | Andamento ad S poco marcato, in norma superiore | S accentuata, in norma superiore |
| Superficie auricolare | Piatta | Irregolare |
| <i>Solco preauricolare</i> | Delineato | Assente |
| <i>Arco composto</i> | Con doppia curva | Con curva unica |
| Spina ischiatica | Appuntita | Appiattita |
| Forame otturato | Triangolare con margini acuti | Ovale con margini arrotondati |
| Corpo dell'ischio | Stretto, tuberosità poco evidente | Largo, tuberosità evidente |
| <i>Ramo ischio-pubico</i> | Schiacciato in senso dorso-ventrale con un bordo mediale quasi tagliente e stretto | Allargato, robusto, con bordo arrotondato |
| <i>Angolo del pube (sottopubico)</i> | Ottuso e arrotondato, maggiore di 90° | Acuto a forma di A, minore di 90° |
| Arco ventrale | È presente una cresta sulla superficie anteriore del pube che comincia in corrispondenza della metà del margine sinfisiario e si porta in basso e lateralmente | Assente, superficie liscia |
| Concavità sottopubica | È presente una depressione nel bordo mediale del ramo ischio-pubico, appena sotto la sinfisi | Assente, bordo diritto |
| <i>Sacro</i> | Corto, largo, poco arcuato; l'articolazione sacro-iliaca è più corta e piccola, arriva fino ad S ₂ | Lungo, stretto e alto, curvatura più accentuata; l'articolazione sacro-iliaca è più grande e più lunga, arriva fino ad S ₃ |

FIGURA 8.3
Confronto tra il bacino femminile (in alto) e maschile (in basso), in norma ventrale



tab. 1 - Valutazione dei caratteri morfologici del bacino per la determinazione del sesso

| Carattere | Valore | Valutazioni | | | | |
|----------------------------------|--------|---|---|-------------------------------|---|---|
| | | iperfemminile -2 | femminile -1 | intermedio 0 | maschile +1 | ipermaschile +2 |
| <i>sulcus prae-auricularis</i> | 3 | profondo, ben delimitato | più appiattito, meno ben delimitato | delineato | presente soltanto sotto forma di tracce | assente |
| <i>incisura ischiadica maior</i> | 3 | molto ampia, a forma di U | ampia, a forma di U | intermedia | a forma di V | molto stretta, a forma di V |
| <i>angulus pubis</i> | 2 | angolo fortemente ottuso e arrotondato | ottuso tendente all'angolo retto | sensibilmente ad angolo retto | debolmente acuto, a forma di A | fortemente acuto, a forma di A |
| <i>arcus compositus</i> | 2 | | con doppia curva | | con curva unica | |
| <i>os coxae</i> | 2 | basso, largo, con ala iliaca allargata e rilievi muscolari poco marcati | caratteri femminili un po' meno marcati | forma intermedia | caratteri maschili meno marcati | alto, stretto, rilievi muscolari marcati |
| <i>foramen obturatum</i> | 2 | triangolare, con margini acuti | triangolare | forma inclassificabile | ovalare | ovalare, con margini arrotondati |
| <i>corpus ossis ischii</i> | 2 | molto stretto, con tuberosità ischiatica poco impressa | stretto | medio | largo | molto largo con tuberosità ischiatica fortemente sviluppata |
| <i>crista iliaca</i> | 1 | a forma di S molto appiattita | a forma di S appiattita | forma intermedia | a forma di S netta | a forma di S accentuata |
| <i>fossa iliaca</i> | 1 | molto bassa, larga | bassa, larga | media per altezza e larghezza | alta, stretta | molto alta e stretta |
| <i>pelvis maior</i> | 1 | molto larga | larga | media | stretta | molto stretta |
| <i>pelvis minor</i> | 1 | molto larga | larga | media | stretta | molto stretta |

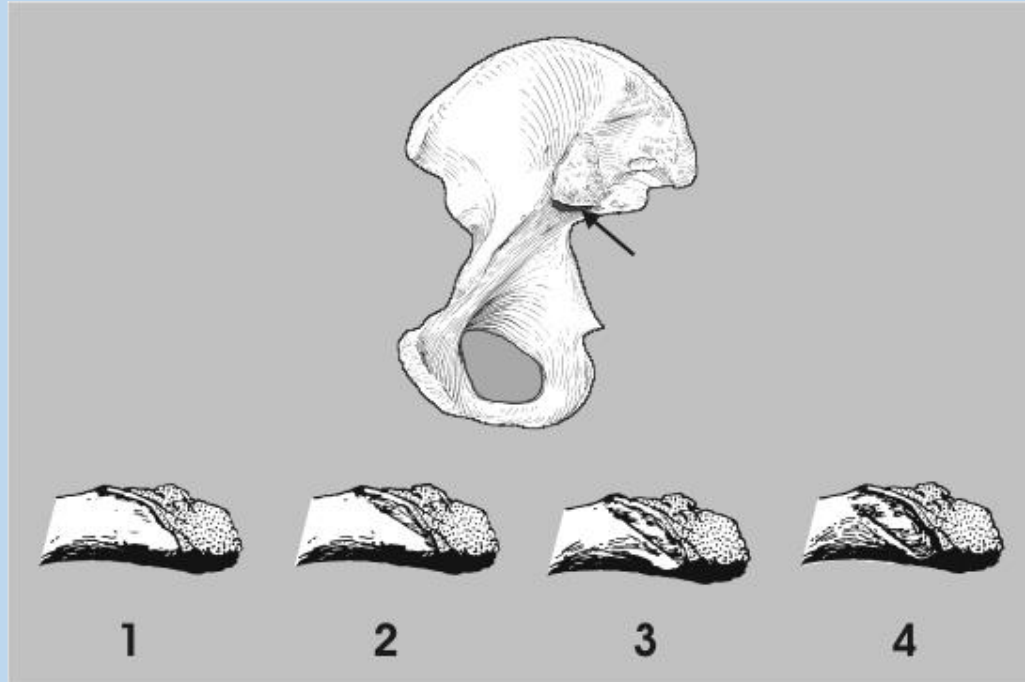
DETERMINAZIONE MORFOLOGICA DEL SESSO

BACINO (Acsadi e Neméskeri, 1970, WEA, 1980)

| CARATTERE | IMPORTANZA (W) | VALORE (X) | W x X |
|---------------------------|----------------|------------|-------|
| Solco preauricolare | 3 | | |
| Incisura ischiatica magg. | 3 | | |
| Angolo sottopubico | 2 | | |
| Arco composto(-1;+1) | 2 | | |
| Morfologia gen. | 2 | | |
| Forame otturato | 2 | | |
| Corpo dell'ischio | 2 | | |
| Cresta iliaca | 1 | | |
| Fossa iliaca | 1 | | |
| Grande pelvi | 1 | | |
| Σ = | max.19 | | |

Grado di sessualità:
$$\frac{\sum (Wx X)}{\sum W} = (\delta > 0; \varphi < 0)$$

1) Solco preauricolare



-2: profondo, ben delimitato

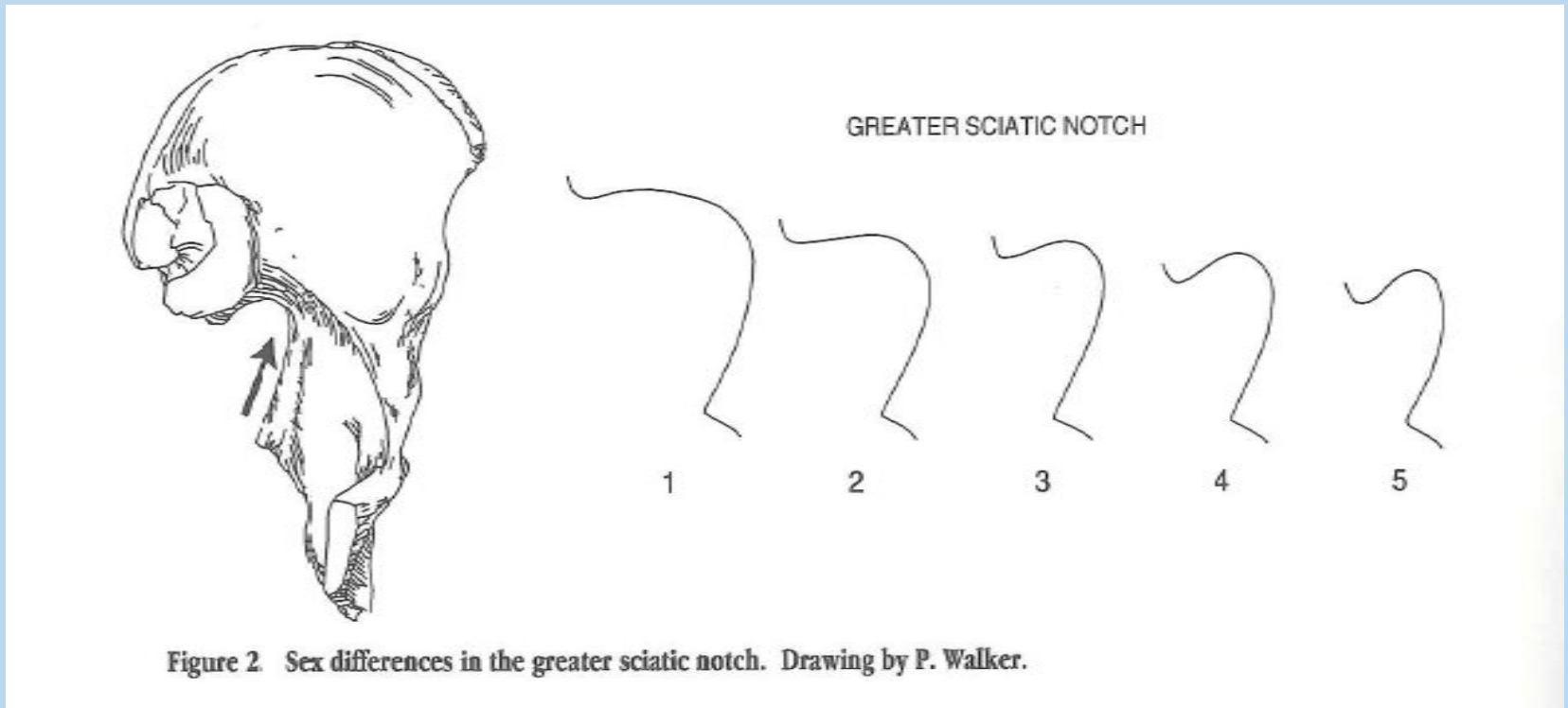
-1: più appiattito, meno ben delimitato

0: delineato

+1: presente soltanto sotto forma di tracce

+2: assente

2) Incisura ischiatica maggiore



- 2: molto ampia, a forma di U
- 1: ampia, a forma di U
- 0: intermedia
- +1: a forma di V
- +2: molto stretta, a forma di V

3) Angolo sottopubico

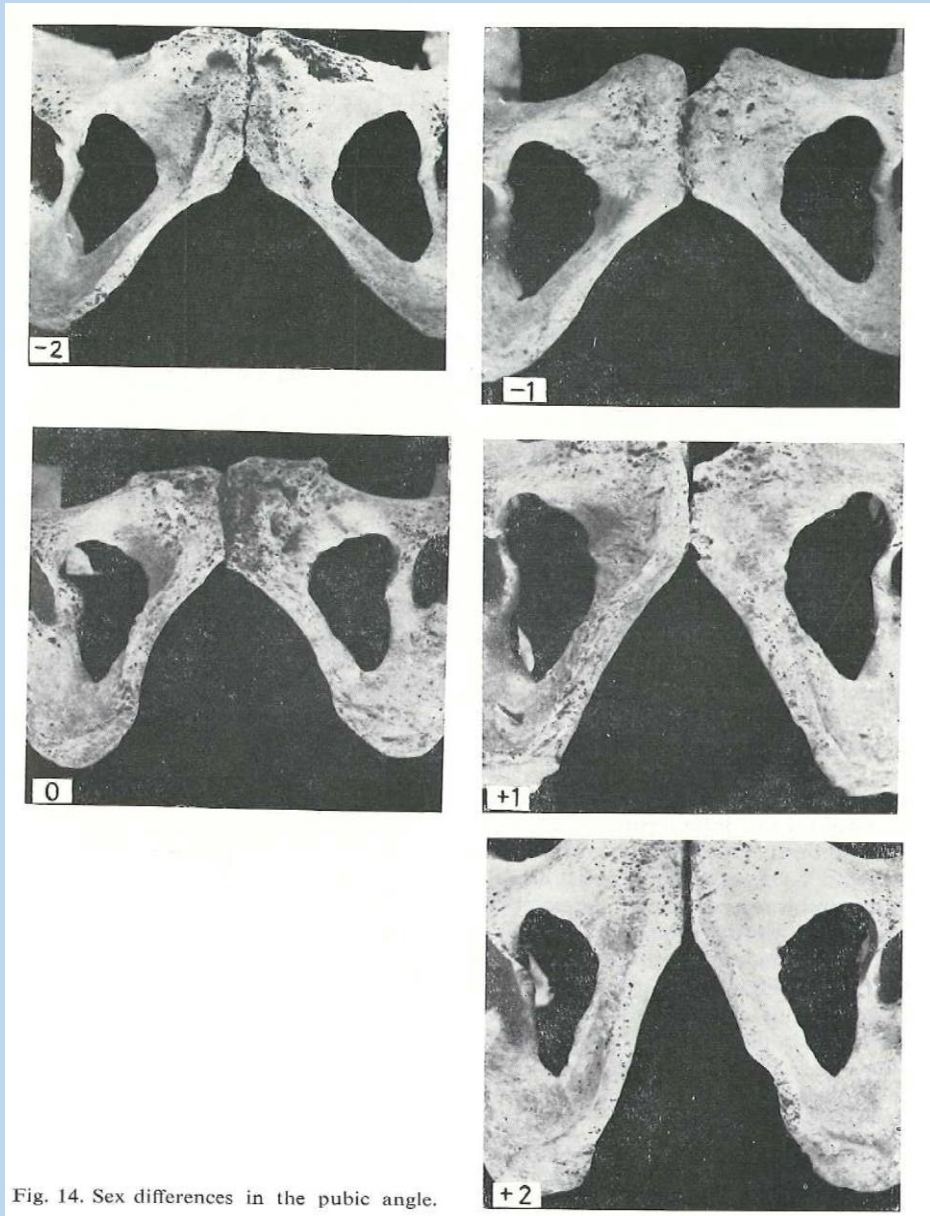
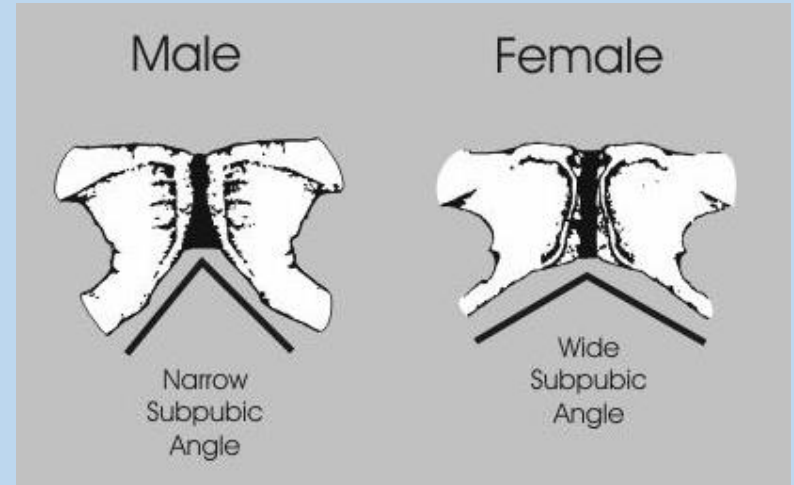
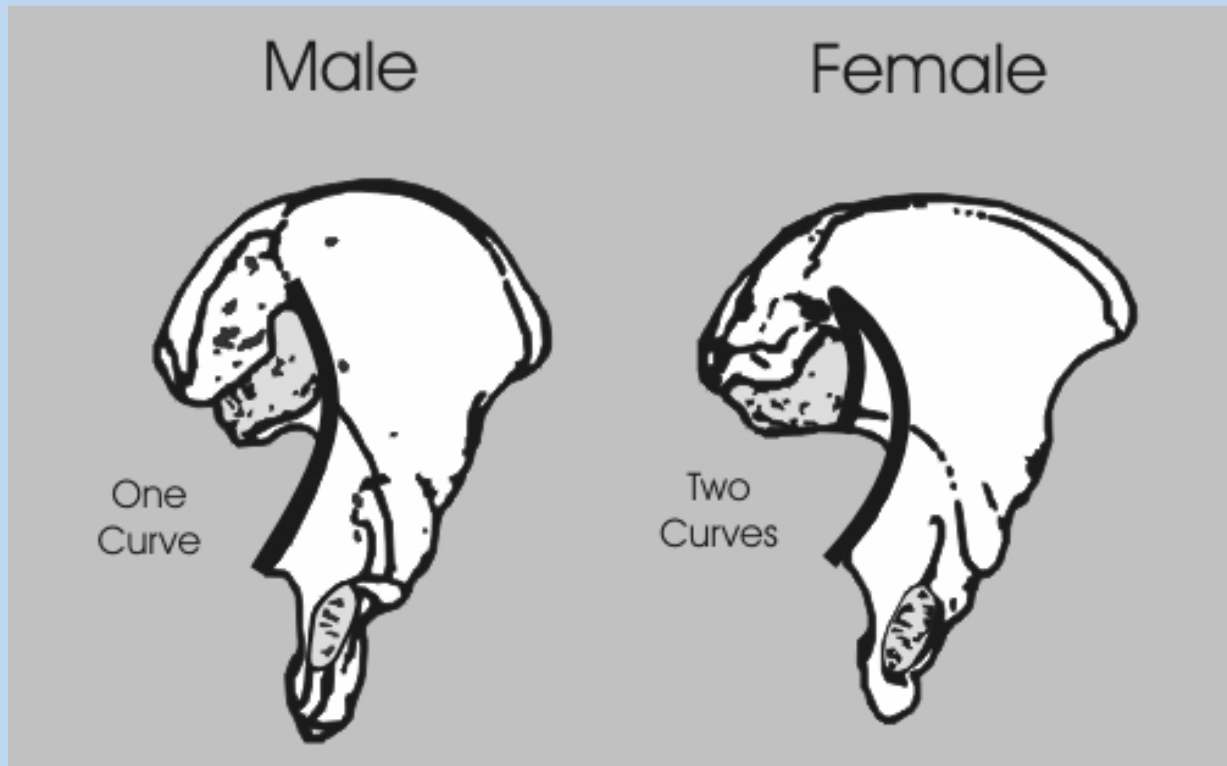


Fig. 14. Sex differences in the pubic angle.



- 2: angolo fortemente ottuso e arrotondato
- 1: ottuso tendente all'angolo retto
- 0: sensibilmente ad angolo retto
- +1: debolmente acuto, a forma di A
- +2: fortemente acuto, a forma di A

4) Arco composto



-1: con doppia curva

+1: con curva unica

5) Morfologia generale (osso coxale)

-2: basso, largo, con ala iliaca allargata e rilievi muscolari poco marcati

-1: caratteri femminili meno marcati

0: forma intermedia

+1: caratteri maschili meno marcati

+2: alto, stretto, rilievi muscolari marcati

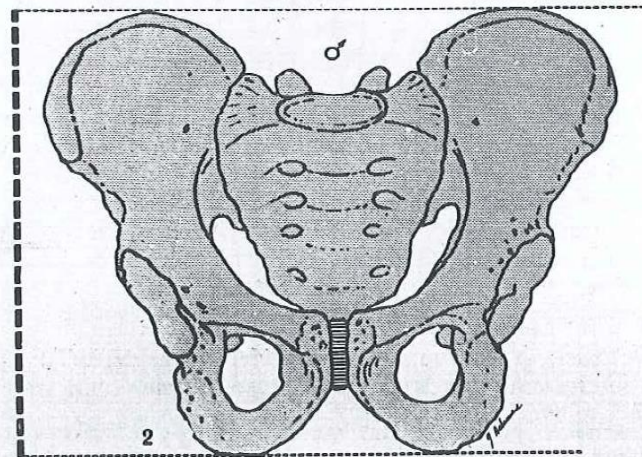
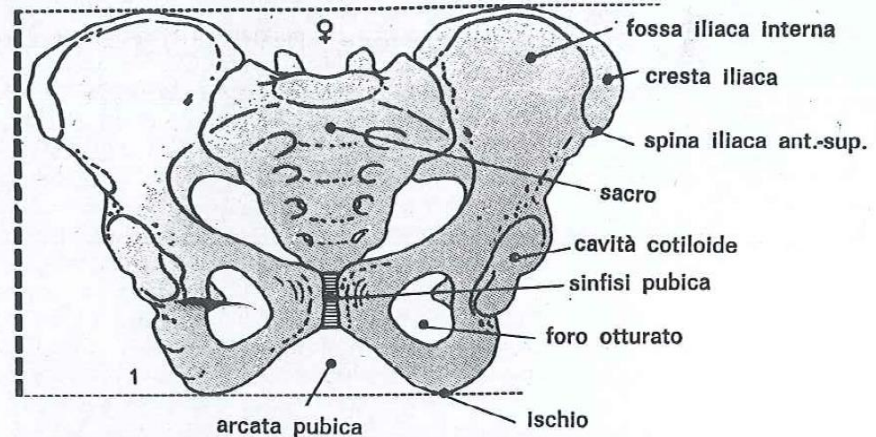
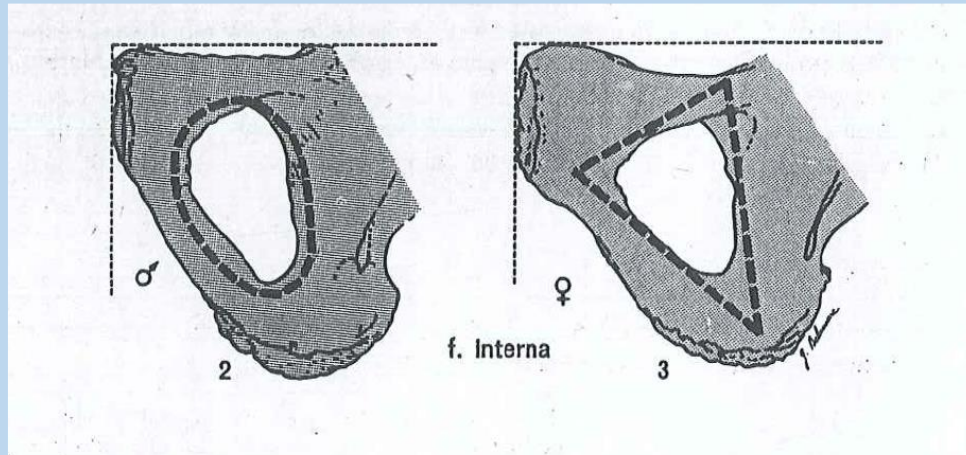


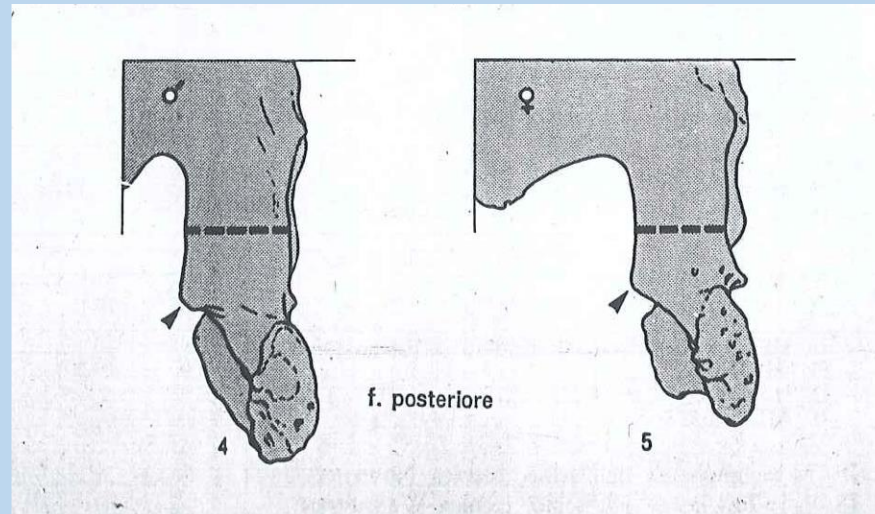
Fig. 1 a - Bacino in *norma ventralis*; in alto (1): bacino femminile, in basso (2): bacino maschile

6) Forame otturato



- 2: triangolare con margini acuti
- 1: triangolare
- 0: forma inclassificabile
- +1: ovalare
- +2: ovalare con margini arrotondati

7) Corpo dell'ischio



-2: molto stretto con tuberosità ischiatica poco impressa

-1: stretto

0: medio

+1: largo

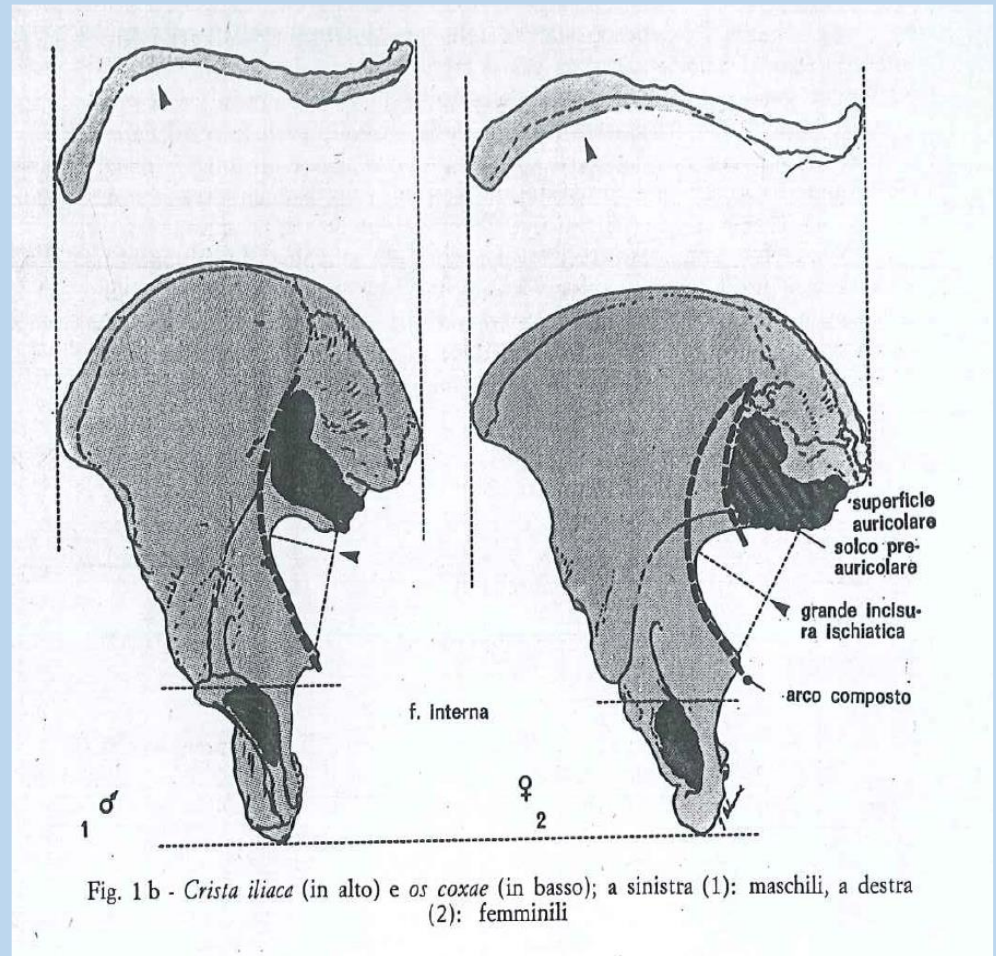
+2: molto largo con tuberosità ischiatica fortemente sviluppata

8) Cresta iliaca

- 2: a forma di S molto appiattita
- 1: a forma di S appiattita
- 0: forma intermedia
- +1: a forma di S netta
- +2: a forma di S accentuata

9) Fossa iliaca

- 2: molto bassa, larga
- 1: bassa, larga
- 0: media per altezza e larghezza
- +1: alta, stretta
- +2: molto alta e stretta



10) Grande pelvi

- 2: molto larga
- 1: larga
- 0: media
- +1: stretta
- +2: molto stretta

