

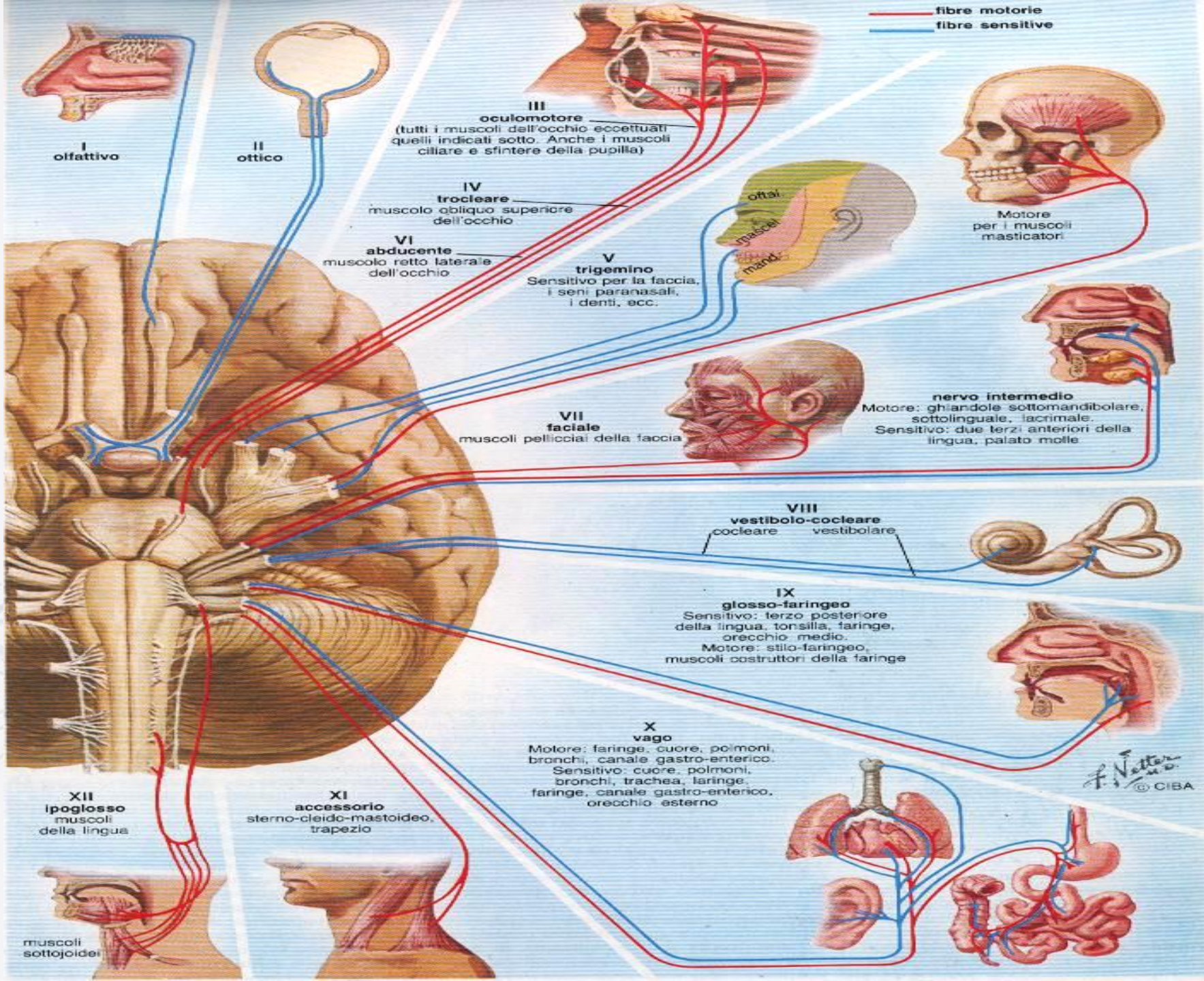


# NERVI CRANICI

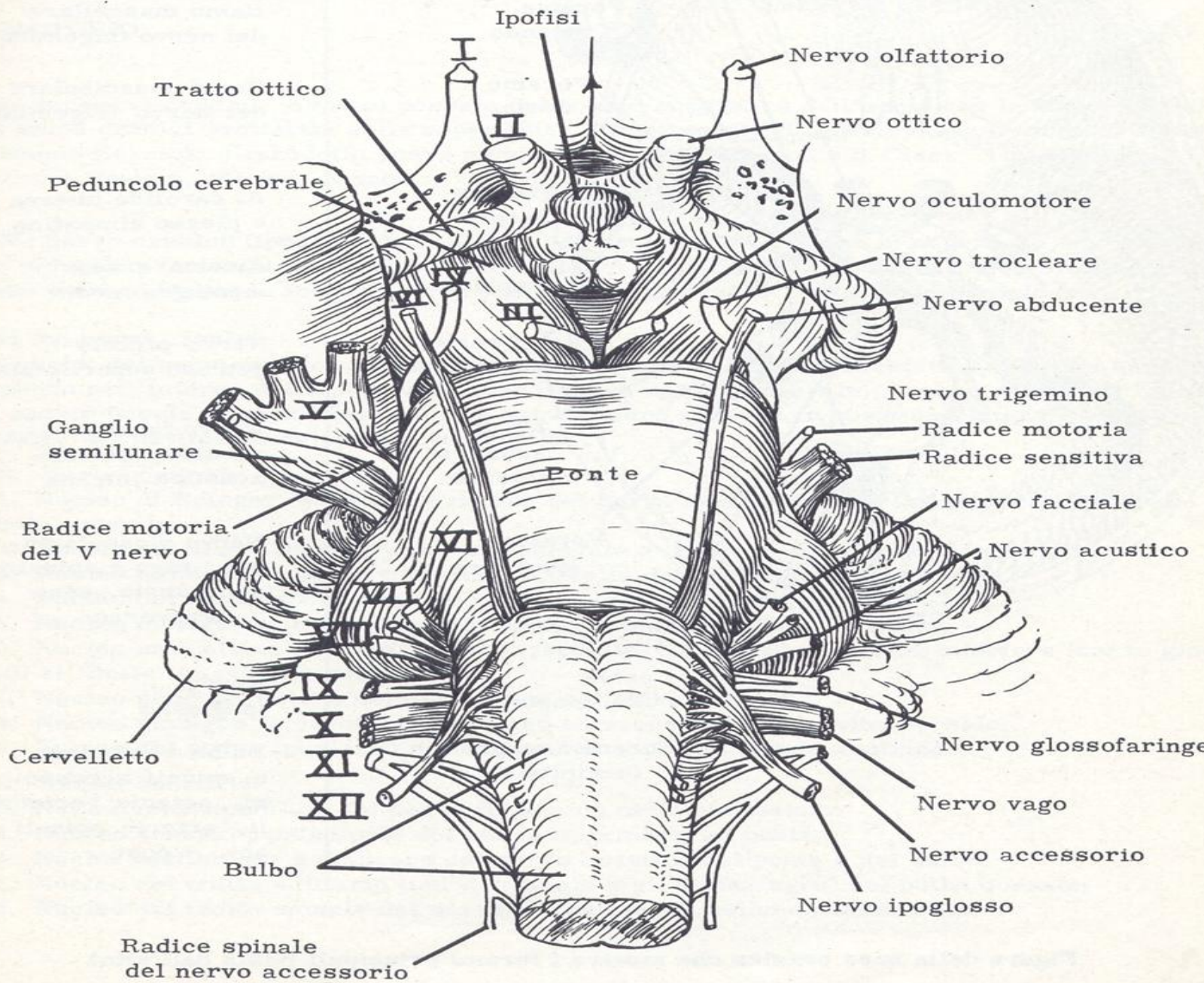
## generalità

PROF. ENRICO GRANIERI



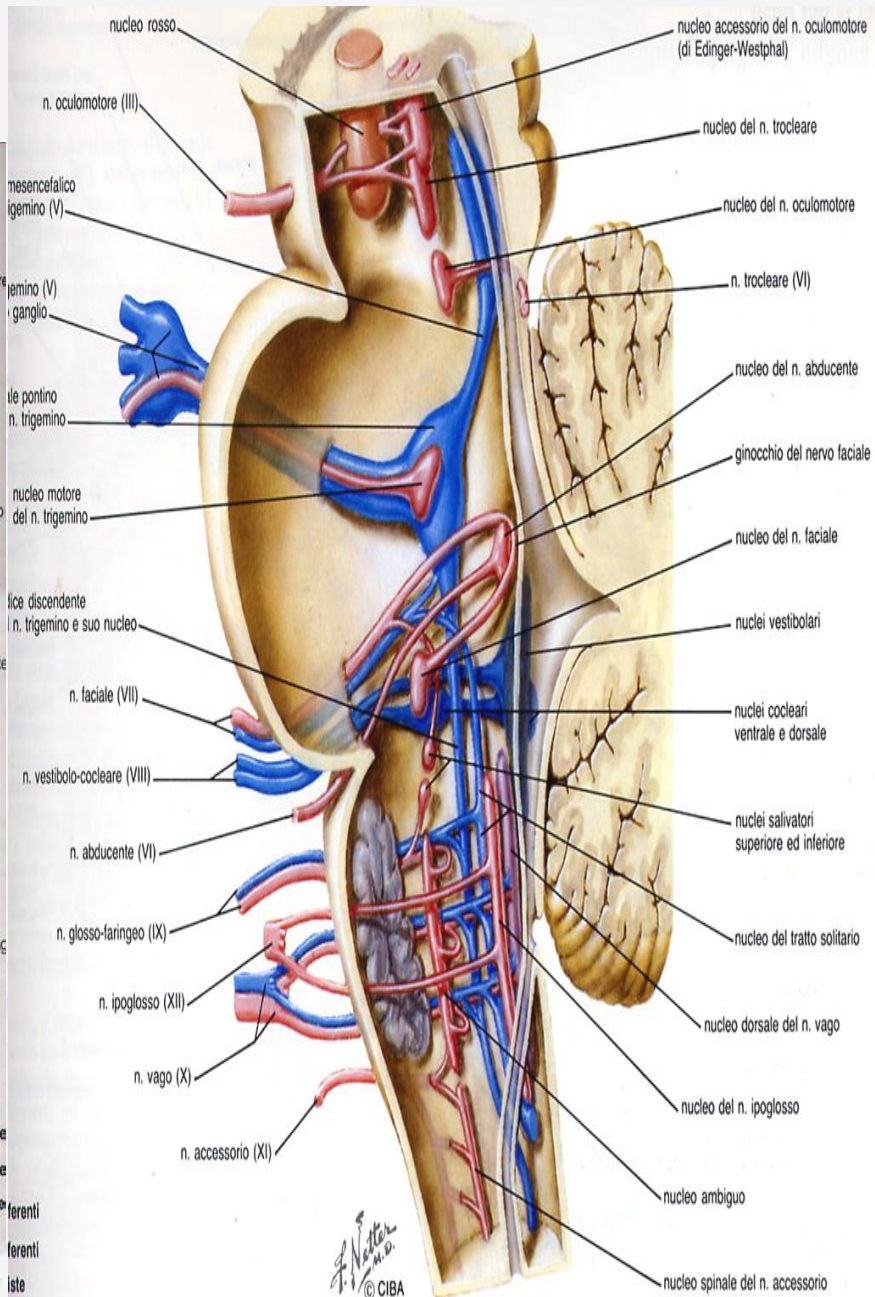
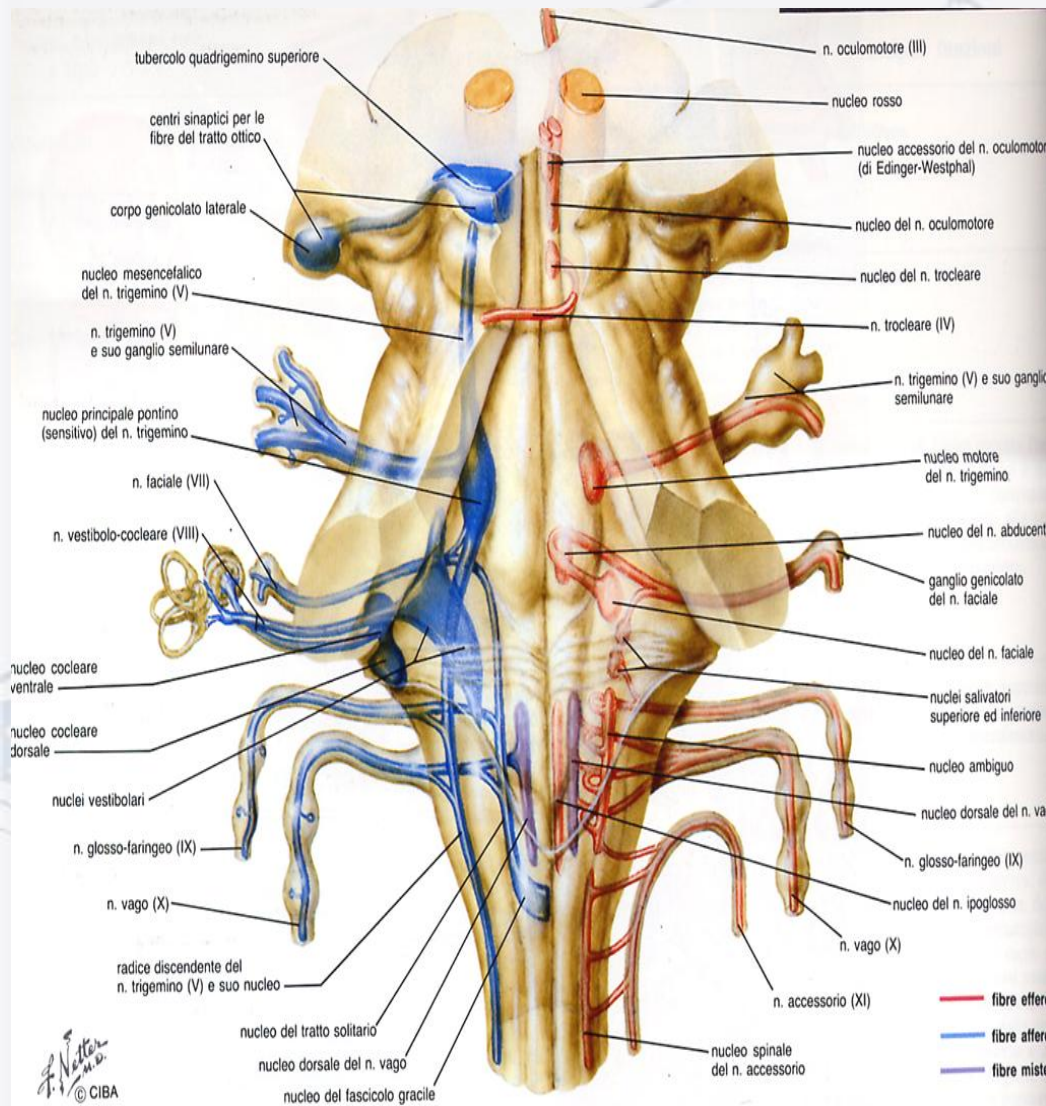






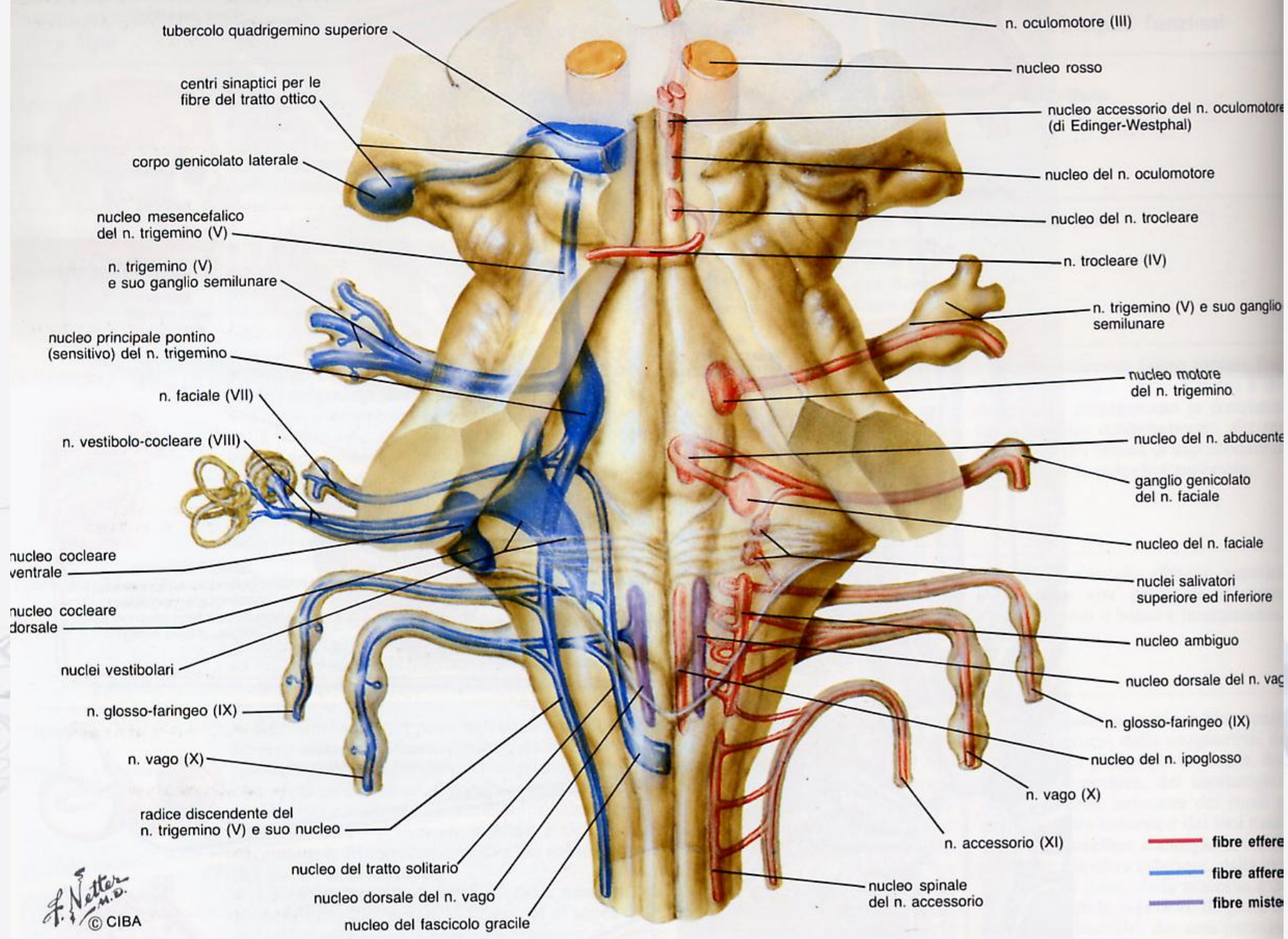
Emergenza dei nervi cranici dal cervello





— fibre efferenti  
 — fibre afferenti  
 — fibre miste





tubercolo quadrigemino superiore

centri sinaptici per le fibre del tratto ottico

corpo genicolato laterale

nucleo mesencefalico del n. trigemino (V)

n. trigemino (V) e suo ganglio semilunare

nucleo principale pontino (sensitivo) del n. trigemino

n. faciale (VII)

n. vestibolo-cocleare (VIII)

nucleo cocleare ventrale

nucleo cocleare dorsale

nuclei vestibolari

n. glosso-faringeo (IX)

n. vago (X)

radice discendente del n. trigemino (V) e suo nucleo

nucleo del tratto solitario

nucleo dorsale del n. vago

nucleo del fascicolo gracile

n. oculomotore (III)

nucleo rosso

nucleo accessorio del n. oculomotore (di Edinger-Westphal)

nucleo del n. oculomotore

nucleo del n. trocleare

n. trocleare (IV)

n. trigemino (V) e suo ganglio semilunare

nucleo motore del n. trigemino

nucleo del n. abducente

ganglio genicolato del n. faciale

nucleo del n. faciale

nuclei salivatori superiore ed inferiore

nucleo ambiguo

nucleo dorsale del n. vag

n. glosso-faringeo (IX)

nucleo del n. ipoglosso

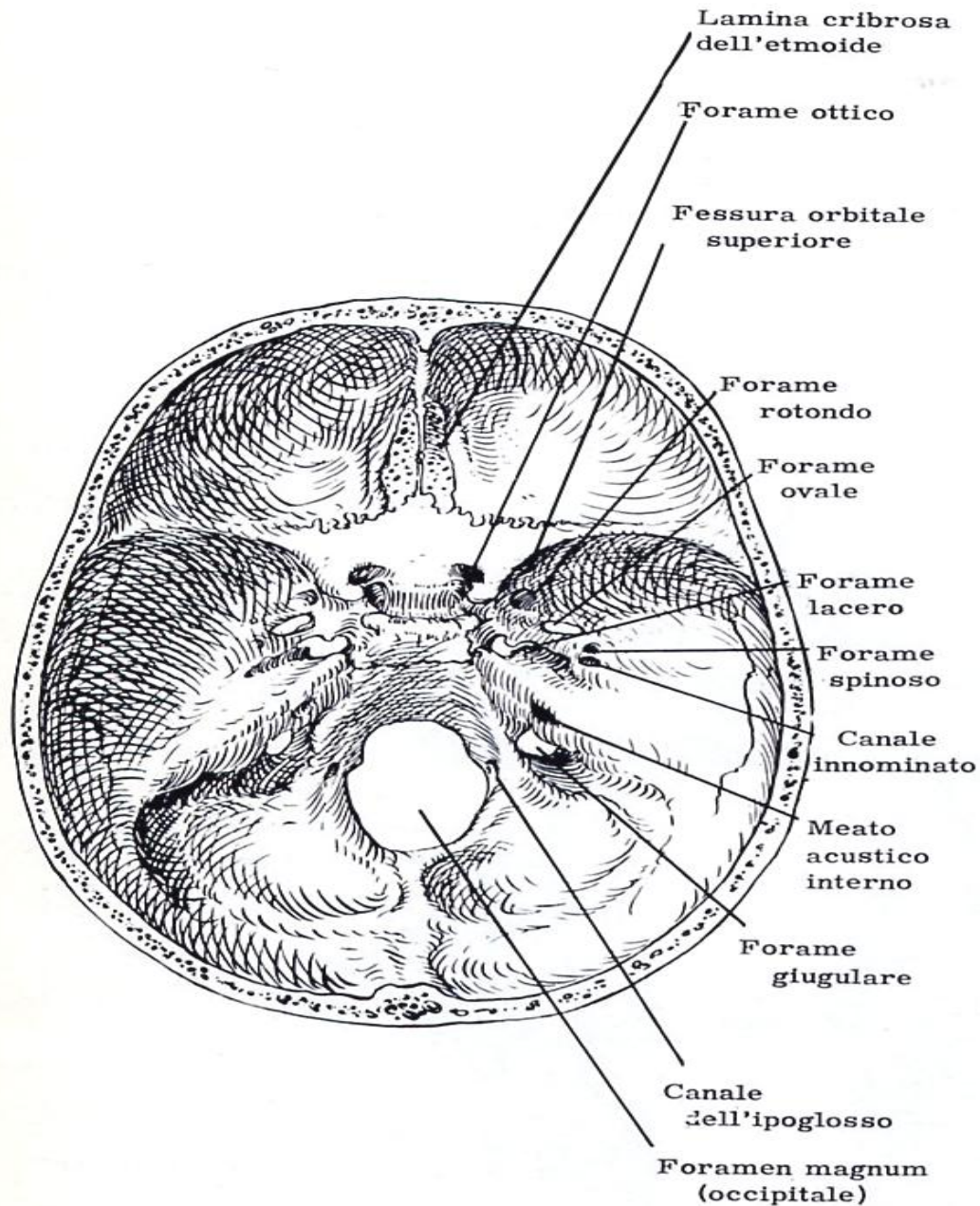
n. vago (X)

n. accessorio (XI)

nucleo spinale del n. accessorio

— fibre efferenti  
 — fibre afferenti  
 — fibre miste

F. Netter M.D.  
 © CIBA



Nervi olfattori

Nervo ottico  
Arteria oftalmica

Oculomotore, troclear  
abducente + ramo oftal  
mico del nervo trigem.

Ramo mascellare  
del nervo trigemino

Ramo mandibolare  
del nervo trigemino

A. carotide interna  
e plesso simpatico

Arteria e vena  
meningea media

Nervo piccolo  
petroso superficiale

Nervo facciale e  
acustico; arteria  
acustica interna

Nervo glossofarin-  
geo, vago + spinale  
accessorio, seno  
trasverso

Nervo  
ipoglosso

Bulbo e meningi,  
n. spinali accesso-  
ri, arterie vertebra-  
li, arterie spinali  
ant. + post.



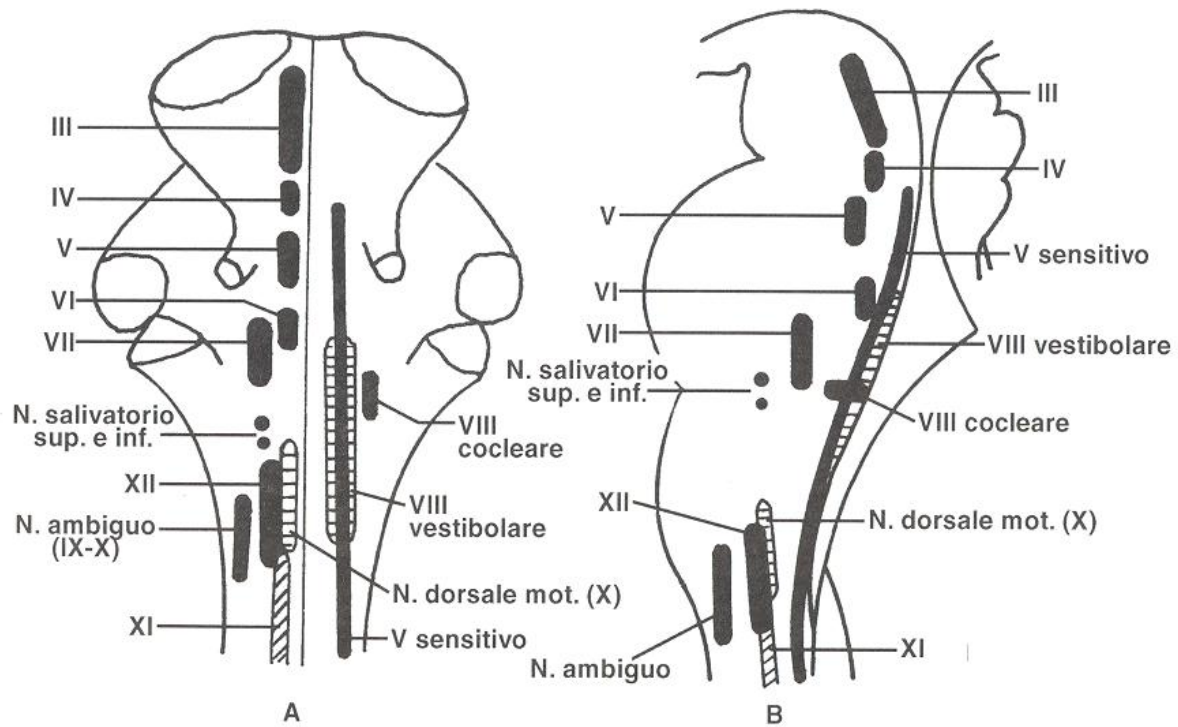


Fig. 7.1 - Rappresentazione schematica dei nuclei di origine dei nervi cranici sulla faccia dorsale (A) e laterale (B) del tronco cerebrale (da C. Loeb, «Trattato Italiano di Medicina Interna», USES, Firenze, 1974).

